

---

Multimed 2018; 22(2)

MARZO-ABRIL

CASO CLÍNICO

**UNIVERSIDAD DE CIENCIAS MÉDICAS DE GRANMA  
HOSPITAL PROVINCIAL CELIA SÁNCHEZ MANDULEY  
MANZANILLO. GRANMA**

**Tratamiento quirúrgico en paciente con carcinoma  
basocelular del párpado inferior. Presentación de un  
caso**

**Surgical treatment in a patient with basocellular carcinoma of  
the inferior eyelid. A case presentation**

**Esp. Oftalmol. Elizabeth Remón Reyes,<sup>I</sup> Esp. Oftalmol. Jesús Barbán Pernía,<sup>II</sup>  
MSc. Maricel Pérez Fonseca,<sup>III</sup> Esp. 2º Cir. Plástica Cautmatol. Roberto Frías  
Banqueris,<sup>I</sup> Esp. Cir. Plástica Caumatol. Luis Alberto Hernández Mariño.<sup>I</sup>**

<sup>I</sup> Hospital Provincial Celia Sánchez Manduley. Manzanillo. Granma, Cuba.

<sup>II</sup> Policlínico Luis Enrique de la Paz. Yara. Granma, Cuba.

<sup>III</sup> Policlínico Universitario René Vallejo Ortiz. Manzanillo. Granma, Cuba.

**RESUMEN**

Se presenta una paciente femenina, de 45 años de edad, raza blanca, de procedencia rural, trabajadora de servicios comunales, la que se expone frecuentemente a los rayos ultravioleta del sol. Se le diagnosticó un carcinoma basocelular localizado en el párpado inferior del ojo izquierdo, en la consulta de oftalmología del Hospital Celia Sánchez Manduley. Se le realizó exéresis y biopsia de la tumoración, y reconstrucción del área, con colgajo rotativo de Mustardé. Los resultados tanto funcionales como estéticos fueron óptimos.

**Palabras clave:** carcinoma basocelular, Técnica de Mustardé, reconstrucción palpebral, injerto condromucoso.

---

## ABSTRACT

We present a female patient, 45 years old, white race, of rural origin, worker of communal services, which is often exposed to ultraviolet rays of the sun. He was diagnosed with a basal cell carcinoma located in the lower eyelid of the left eye, in the ophthalmology clinic of the Celia Sánchez Manduley Hospital. The tumor was excised and biopsied, and the area reconstructed with a rotating Mustardé flap. Both functional and aesthetic results were optimal.

**Key words:** basocellular carcinoma, Mustardé technique, palpebral reconstruction, condromucose graft.

## INTRODUCCIÓN

Los párpados deben examinarse en busca de tumores o cambios cutáneos inusuales,<sup>1</sup> en ellos se pueden desarrollar tanto tumores benignos como malignos y son clínica e histológicamente semejantes a los de la piel de la cara.<sup>2</sup> El carcinoma basocelular constituye el más frecuente dentro de los tumores malignos que lo afectan, este tumor tiene predilección por el párpado inferior, es localmente invasivo, pero no metastásico.<sup>3</sup>

Se mencionan muchos factores como contribuyentes para el desarrollo de estos cánceres y el de mayor peso resulta ser la exposición a las radiaciones ultravioletas (RUV) provenientes de los rayos solares.<sup>4,5</sup> Su incidencia varía mucho en las distintas partes del mundo y en las diversas razas.<sup>2</sup>

El carcinoma basocelular a nivel mundial está en aumento. En Estados Unidos se notifican 900 000 casos nuevos por año, con una relación hombre mujer de 3:2; en Australia, de 726 por cada 100 000 habitantes; en Alemania, de 78 y 52 por 100 000 hombres y mujeres; respectivamente.<sup>1</sup>

En Cuba, la incidencia mayor corresponde al sexo masculino, con una relación de 3:1 con respecto al sexo femenino.<sup>6</sup>

La primera condición para tratar cualquier tumor de los párpados es establecer un diagnóstico que posteriormente deberá corroborarse por la histología, es decir, todo tejido extirpado del párpado debe de examinarse histológicamente.<sup>2</sup>

---

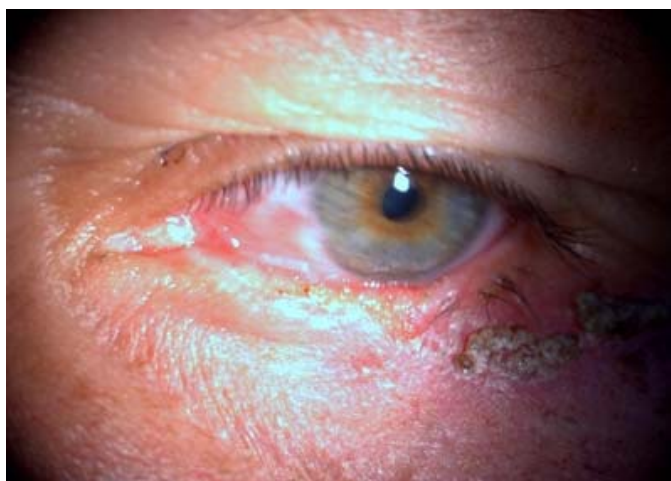
El tratamiento de elección es quirúrgico y realizar o no la cirugía reconstructiva. La crioterapia se ha utilizado con éxito en el manejo de pequeños tumores. La radioterapia, por lo general, se emplea en aquellos casos donde no es posible la exéresis completa o combinada con la biopsia incisional.<sup>7</sup>

El párpado reconstruido debe quedar bien adosado al globo ocular y se debe alcanzar con la cirugía un aceptable resultado cosmético y funcional. Por ello se debe realizar una correcta evaluación del paciente y sacrificar el tejido que sea absolutamente necesario.<sup>3</sup>

Los tumores malignos que afectan a los párpados son causa cotidiana de consulta y se pueden diagnosticar desde su inicio puesto que son visibles, estos pueden llevar al individuo a la pérdida de la función visual e incluso del globo ocular, es por esto que surge la motivación para realizar la presentación de este caso.

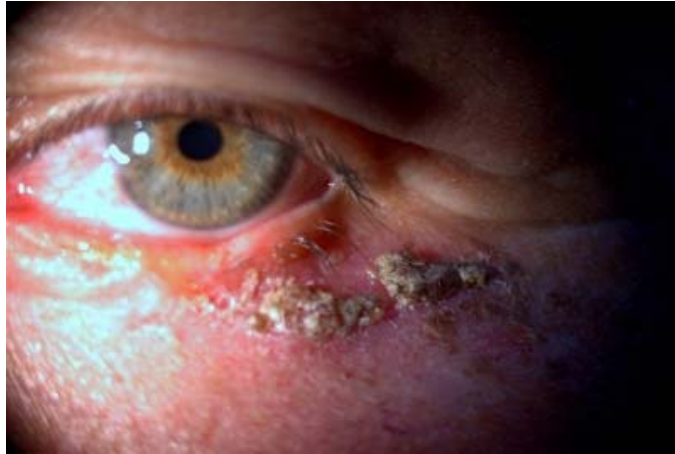## PRESENTACIÓN DE CASO

Paciente femenina, de 45 años de edad, raza blanca, de procedencia rural, con antecedentes de salud anterior, trabajadora de servicios comunales, llegó remitida de su área de salud, al servicio de cirugía plástica ocular del Hospital Provincial Celia Sánchez Manduley por presentar una lesión tumoral ligeramente elevada, dura, con bordes perlados y vasos dilatados en la superficie, de color blanco grisáceo con superficie escamosa hacia el lado temporal que sangra con facilidad (figura 1).



**Fig. 1.** Lesión tumoral al momento de la consulta (preoperatorio).

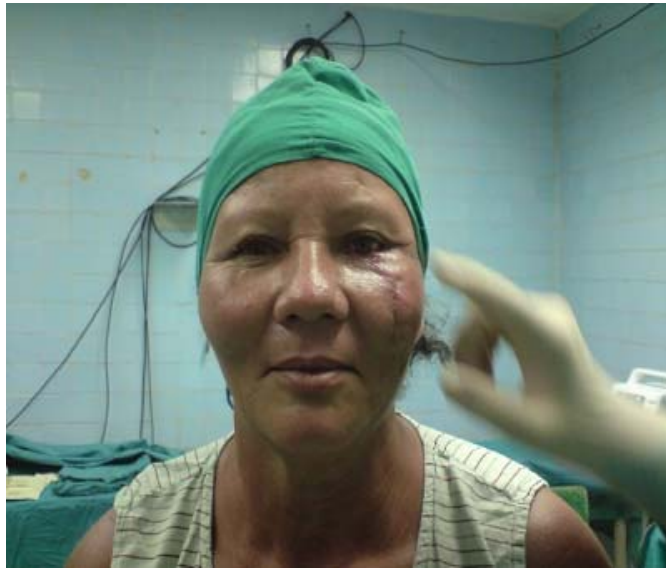La lesión se extendía a 3 mm por fuera del punto lagrimal inferior, tomaba todo el párpado inferior hasta más menos 3 mm por fuera del canto externo en el párpado inferior del ojo izquierdo, con una evolución de 8 meses (figura 2).



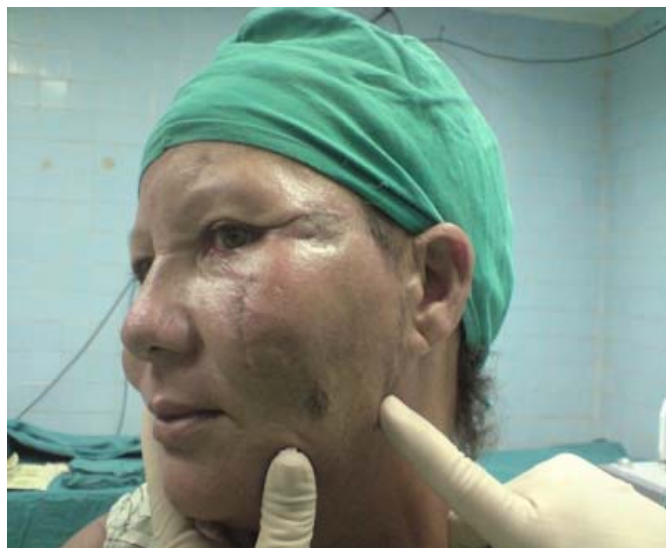**Fig.2.** Apariencia de la lesión tumoral a la llegada a la consulta de oftalmología (preoperatorio).

Al interrogatorio se constata como antecedente la exposición prolongada a los rayos ultravioleta del sol, se examinó en la consulta por un equipo multidisciplinario, realizándosele un diagnóstico presuntivo de carcinoma de células basales.

Se realizó cirugía de la lesión conjuntamente con los servicios de cirugía plástica y caumatología y oncología (figuras 3 y 4), se tomó muestra que se envió para su análisis anatomopatológico. La biopsia informó un carcinoma de células basales.



**Fig. 3.** Vista frontal del posoperatorio.



**Fig.4.** Vista lateral del posoperatorio.

## COMENTARIOS

La gran variedad de tumores que ocurre en los párpados refleja la diversidad de tejidos que estos presentan, <sup>1</sup> el carcinoma basocelular es el más frecuente dentro de ellos, no produce dolor, por lo cual, en ocasiones lleva a los pacientes a pensar que se trata de una lesión sin importancia.

El carcinoma de células basales es localmente invasivo, pero no metastásico, lo que permite en el párpado, un tratamiento definitivo mediante la cirugía escisional amplia, en la que se obtienen excelentes resultados estéticos y funcionales.<sup>3</sup>

Para realizar el diagnóstico en esta paciente y tomar una decisión quirúrgica, se realizó un examen clínico exhaustivo desde los puntos de vista: oftalmológico, oncológico y del cirujano plástico.

La cirugía que se le realizó fue la exéresis de la tumoración, con margen oncológico y reconstrucción del área, con colgajo rotativo de Mustardé e injerto condromucoso, esta técnica quirúrgica se reserva para aquellos tumores grandes que ocupan entre la mitad y la totalidad del párpado inferior.

Para ello se tuvieron en cuenta tres aspectos fundamentales e inviolables: una capa externa de piel amplia, conformada por la piel de la mejilla para su rotación en el acto quirúrgico, un soporte para brindarle estabilidad al párpado inferior del ojo izquierdo en el que se encontraba la tumoración, extraído del tarso del párpado superior del ojo contralateral, en casi toda su extensión, y una capa interna mucosa constituida por la mucosa de la conjuntiva tarsal propiamente dicha.

El resultado de la biopsia informó un carcinoma de células basales donde los bordes de sección no interesaron la lesión, con lo que se corroboró el diagnóstico presuntivo.

En la evolución posquirúrgica no se observó necrosis total, ni parcial del tejido injertado, no hubo signos de sepsis de la herida, ni se observaron secuelas secundarias a la cirugía.

La paciente solo aquejó molestias en el ojo de donde se extrajo el injerto de tarso, donde se encontró un granuloma, el que fue extraído sin ningún tipo de complicación ni recidiva.

Entre las ventajas que ofrece esta cirugía es que la vascularización del colgajo es fiable y segura, además el colgajo proporciona tejido suficiente para defectos grandes, adecuada similitud del color de la piel, puede disecarse bajo anestesia local y deja una mínima cicatriz en la zona donante. Los resultados estéticos conseguidos con la utilización de este tipo de colgajo son muy satisfactorios.<sup>8-12</sup>

---

El seguimiento de esta paciente se realiza por un equipo multidisciplinario, para diagnosticar precozmente cualquier recidiva que se presente.

## REFERENCIAS BIBLIOGRÁFICAS

1. Ramírez García LK, Ortiz Ramos DL, Gómez Cabrera CG, Vigoa Aranguren L, Rojas Rondón I, Abreu Perdomo FA. Caracterización clinicopatológica de los tumores malignos palpebrales. Rev Cubana Oftalmol [Internet]. 2014 [citado 01 Jun 2016]; 27(1): 79-90. Disponible en: [http://scielo.sld.cu/scielo.php?script=sci\\_arttext&pid=S0864-21762014000100009](http://scielo.sld.cu/scielo.php?script=sci_arttext&pid=S0864-21762014000100009).
2. Arias Soto JC, Santos Silva D, García Gali MJ, Ortiz Silveira M, Matienzo Vergara SC. Caracterización clinicoepidemiológica de pacientes con tumores palpebrales malignos. MEDISAN [Internet]. 2012 [citado 01 Jun 2016]; 16(12): 1870-6. Disponible en: [http://scielo.sld.cu/scielo.php?script=sci\\_arttext&pid=S1029-30192012001200008](http://scielo.sld.cu/scielo.php?script=sci_arttext&pid=S1029-30192012001200008).
3. Gómez Cabrera CG, Santos Silva D, Falcón Márquez I. Carcinoma basocelular de los párpados. Rev Cubana Oftalmol [Internet] 2001 [citado 01 Jun 2016]; 14(2):120-4. Disponible en: [http://scielo.sld.cu/scielo.php?script=sci\\_arttext&pid=S0864-21762001000200008](http://scielo.sld.cu/scielo.php?script=sci_arttext&pid=S0864-21762001000200008).
4. Cuba. Ministerio de salud Pública. Anuario estadístico. [Internet]. La Habana: ONE; 2004. [citado 15 Mar 2016]. Disponible en: <http://www.sld.cu/anuario/indice.html>.
5. Melgares Ramos MA, Pardo Lora C, Salazar Rodríguez S, Silveira Melgares Y. Comportamiento de los tumores malignos de los párpados en el Instituto Nacional de Oncología y Radiobiología. Rev Cubana Oftalmol [Internet]. 2013 [citado 15 Mar 2016]; 26 (2). Disponible en: [http://scielo.sld.cu/scielo.php?script=sci\\_arttext&pid=S0864-21762013000200011](http://scielo.sld.cu/scielo.php?script=sci_arttext&pid=S0864-21762013000200011).
6. United States. Department of Health and Human Services. Healthy people 2010 (Conference ed.). Washington, D.C.: US Department of Health and Human Services; 2010.
7. Cuba. Ministerio de Salud Pública. Anuario Estadístico de Cuba. 2010. Dirección Nacional de Registros Médicos y Estadísticas de Salud. La Habana: ONE; 2011.

- 
8. Rojas Rondón I, Pérez Rodríguez L, Ramírez García LK, Gómez Cabrera C, Vigoa Aranguren L. Correlación clínica y anatomopatológica de los tumores palpebrales intervenidos quirúrgicamente en el Servicio de Oculoplastia. Rev Cubana Oftalmol [Internet]. 2014 Mar [citado 01 Jul 2016]; 27(1): 119-28. Disponible en: [http://scielo.sld.cu/scielo.php?script=sci\\_arttext&pid=S0864-21762014000100012](http://scielo.sld.cu/scielo.php?script=sci_arttext&pid=S0864-21762014000100012).
9. Gómez Cabrera CG, Martínez Suárez N, Falcón Márquez I, Herrera Soto M. Técnica de Tenzel en la cirugía reconstructiva de los tumores malignos palpebrales. Hospital Oftalmológico Ramón Pando Ferrer. Rev Cubana Oftalmol [Internet]. 2001 [citado 01 Jul 2016]; 14(2). Disponible en: [http://scielo.sld.cu/scielo.php?script=sci\\_arttext&pid=S0864-21762001000200004](http://scielo.sld.cu/scielo.php?script=sci_arttext&pid=S0864-21762001000200004).
10. Gómez Cabrera C, Martínez N, Herrera Soto M, Agramonte I. Crioterapia en pequeños tumores malignos palpebrales. Rev Cubana Oftalmol [Internet]. 2003 [citado 01 Jun 2016]; 16(1). Disponible en: [http://scielo.sld.cu/scielo.php?script=sci\\_arttext&pid=S0864-21762003000100003](http://scielo.sld.cu/scielo.php?script=sci_arttext&pid=S0864-21762003000100003).
11. García Martín E, Fernández Tirado FJ. Tendencias en el tratamiento de los carcinomas basocelulares perioculares. Arch Soc Esp Oftalmol. [Internet]. 2010 [citado 15 Mar 2016]; 85(8). Disponible en: [http://scielo.isciii.es/scielo.php?script=sci\\_arttext&pid=S0365-66912010000800001](http://scielo.isciii.es/scielo.php?script=sci_arttext&pid=S0365-66912010000800001).
12. Arias Soto JC, Abreu Perdomo FA, Ortiz Silveira M, Despaigne Delisle J, Matienzo Vergara SC. Reconstrucción palpebral inferior después de la escisión de tumores malignos. MEDISAN [Internet]. 2013 [citado 27 Mar 2016]; 17(7): 2053-8. Disponible en: [http://scielo.sld.cu/scielo.php?script=sci\\_arttext&pid=S1029-301920130007000161](http://scielo.sld.cu/scielo.php?script=sci_arttext&pid=S1029-301920130007000161).

#### **CONFLICTOS DE INTERESES**

Los autores declaran no tener ningún conflicto de intereses.

Recibido: 5 de enero de 2017.

Aceptado: 19 de febrero de 2018.



*Elizabeth Remón Reyes.* Hospital Provincial Celia Sánchez Manduley. Manzanillo.  
Granma, Cuba. Email: [eremonr@infomed.sld.cu](mailto:eremonr@infomed.sld.cu).