

Feto Anencefálico. Presentación de un caso y revisión de la entidad

Anencephalic fetus. A case presentation and entity revision

Ms. C. María Margarita Millán Vega, ^I Esp. MGI. **Carmen Rosa López Guerra,**
^{II} **Ms. C. Marnolbis Samón Núñez.** ^{II}

^I Hospital General Docente Carlos Manuel de Céspedes. Bayamo. Granma, Cuba.

^{II} Hospital General Docente Octavio de la Concepción y la Pedraja. Baracoa.
Guantánamo, Cuba.

RESUMEN

Según la clasificación internacional de enfermedades, las malformaciones congénitas del Sistema Nervioso se pueden clasificar en: Anencefalia y malformaciones congénitas similares, Encefalocelos, Microcefalias, Hidrocefalias, Espina Bífida y otras malformaciones congénitas de la médula espinal. La Anencefalia se puede definir como un cierre defectuoso del neuroporo anterior durante la 4ta semana de gestación. En el momento de nacer, se denota como una masa de tejido degenerado que queda al descubierto. Esta afección es mortal en cuestión de horas o en algunas situaciones especiales días. Se presenta el caso del nacimiento de un feto anencefálico, en el Hospital Integral Comunitario en Caranavi, La Paz, Bolivia el 7 de Mayo del 2014, con el objetivo de identificar los factores asociados a esta entidad y hacer una revisión en la literatura reportada, para lo que se tomó en cuenta los artículos relacionados que circulan en la red en idioma Inglés y Español. Se concluye que hubo varios factores de riesgo relacionados con este tipo de malformación, reconocidos en la literatura revisada como: edad materna avanzada, no ingestión de ácido fólico y factores ambientales adversos (manipulación de fertilizantes químicos). En la actualidad no existe cura ni

tratamiento para esta entidad, solo la optimización de los servicios de atención prenatal incluyendo el programa de genética de detección precoz de malformaciones fetales, logrará disminuir el nacimiento de estos infantes.

Descriptor DeCs: ANENCEFALIA/epidemiología; ANOMALÍAS CONGÉNITAS.

ABSTRACT

According to the international classification of diseases, the congenital malformations of the nervous system can be classified into: Anencephaly and similar congenital malformations, Encephalocele, Microcephalias, Hydrocephalias, Bifid Spina and other congenital malformations of the spinal cord. The Anencephalia can be defined as a defective closure of the previous neuropore during the 4th week of gestation. It is denoted at birth as a degenerate mass of tissue exposed. This condition is lethal in a few hours and in some special situations it can take days. It is presented the case of an anencephalic fetus, at the Community Integral Hospital in Caranavi, La Paz, Bolivia on May 7, 2014, with the aim of identifying the factors associated with this condition and making a literature revision, for which it was taken into account the related articles circulating on the net in English and Spanish language. It is concluded that there are several risk factors associated with this type of malformation, and they are recognized in the revised literature as: the advanced maternal age, the non- taking of folic acid and the adverse environmental factors (handling of chemical fertilizers). There is no cure for this condition yet, only the optimization of prenatal care services, including the genetic program of early detection of fetal malformations will decrease these births.

Subject heading: ANENCEPHALY/epidemiology; CONGENITAL ABNORMALITIES.

INTRODUCCIÓN

La anencefalia es una anomalía gestacional que produce la ausencia de gran parte del cerebro y del cráneo. Esta mal formación ocurre entre el día 23 y 26 del embarazo, cuando el extremo encefálico no logra cerrarse dando como resultado una malformación con ausencia parcial o total del cerebro, cráneo y cuero cabelludo.¹

Según las estadísticas, los fetos que padecen de esta malformación, en su gran mayoría no llegan a nacer vivos y los que logran hacerlo mueren a las pocas horas.

En algunos casos los hemisferios cerebrales pueden desarrollarse, pero es una masa de células que no tienen ningún tipo de funciones. A pesar de estas anomalías tan severas, los huesos de la base del cráneo al igual que los huesos faciales presentan un desarrollo normal.^{1, 2}

El motivo principal de la aparición de la anencefalia se desconoce pero se estima que puede estar relacionado con toxinas ambientales y una ingesta pobre de ácido fólico por parte de la madre durante el embarazo.¹⁻³

La anencefalia se presenta en alrededor de 1 de cada 10,000 nacimientos. El número exacto no se conoce, porque en muchos casos de estos embarazos se presenta aborto espontáneo. El hecho de tener un bebé anencefálico aumenta el riesgo de tener otro hijo con anomalías congénitas del tubo neural.^{1, 4}

PRESENTACIÓN DE CASO

HC: 140273 A CH T

Gestante de 38 años transferida del área de salud de Palos Blancos, perteneciente al municipio de Caranavi, La Paz, por referir dolor abdominal a tipo cólico en hipogastrio, contracciones uterinas y pérdidas vaginales de flemas con sangre.

Historia obstétrica: G3 P2 eutócicos a término A0. FUM.12-7-13.

EG: 39 semanas. Menarquía: 12 años. FM: 4/30. Embarazo anterior hace 5 años. Peso a la captación: 106kg. Talla 153cm IMC: 45, clasificada como obesa.

Captación precoz. 7 controles prenatales en clínica privada. Estudios de laboratorio durante el embarazo no realizados.

Antecedentes patológicos personales: Hipertensión arterial.

Antecedentes patológicos familiares: Tuberculosis pulmonar.

Hábitos tóxicos: no refiere. Tomó sales de hierro durante el embarazo.

Historia psicosocial: Grado de escolaridad: Analfabeta. Esposo 39 años. Ocupación:

Agricultora de frutales, manipula fertilizantes químicos igual que su esposo.

1ª Ecografía el día 2 de Abril del 2014.

Eg 35.5 semanas. DBP: 89mm, LF: 70mm. Presentación podálica. Latidos cardiacos presentes. Movimientos respiratorios y corporales normales. Placenta posterior alta madurez II Volumen de líquido amniótico adecuado. Cordón de aspecto normal. Patología ginecológica asociada: No evidenciada. Patología abdominal: No evidenciada

Diag. Feto único vivo de 35 semanas

2da ecografía (2 de Mayo del 2014)

Biometría: LF: 77mm. Caracteres fetales. Transversa

Movimientos fetales presentes. Movimientos respiratorios evidenciables.

Pulsaciones cardíacas presentes, de buena intensidad. Patología fetal: No evidenciada. Características gestacionales. Placenta homogénea normo inserta posterior alta. Grado de maduración II - III. Volumen de líquido amniótico adecuado. Cordón de aspecto normal. Patología ginecológica asociada: No evidenciada. Patología abdominal: No evidenciada

Diag. Feto único vivo de 39 semanas. Transverso.

Examen físico en emergencias del hospital integral comunitario de Caranavi el día 7 de Mayo del 2014.

Mucosas normo coloreadas y húmedas.

Ar y Acv: sin alteraciones. Pulso: 80/ min. TA 130/80.

Temp: 36 grados. Fr: 18/min

Abdomen: AU: 35cms. Situación Transversa. FF 120 l/min. DU 1/10

T vag: Cuello uterino permeable al dedo. M sanas.

ID: EG 39.4 semanas. Situación transversa. Pródromos de parto.

Se indica Ecografía de urgencia y preparar para realizar cesárea.

Se reporta: Feto único, Dorso anterior. Situación transversa.

Placenta anterior grado II-III

Líquido amniótico normal.

LF: 77.5mm. EG: 39 semanas

No se precisa polo cefálico fetal. Se observa en la región cervical posterior una imagen homogénea e hipocogénica que la ocupa, mide 73.4 mm x 40.7 mm. No se evidencian estructuras óseas craneales.

ID: Acráneo. Situación Transversa. (Figura 1) y (Figura 2).

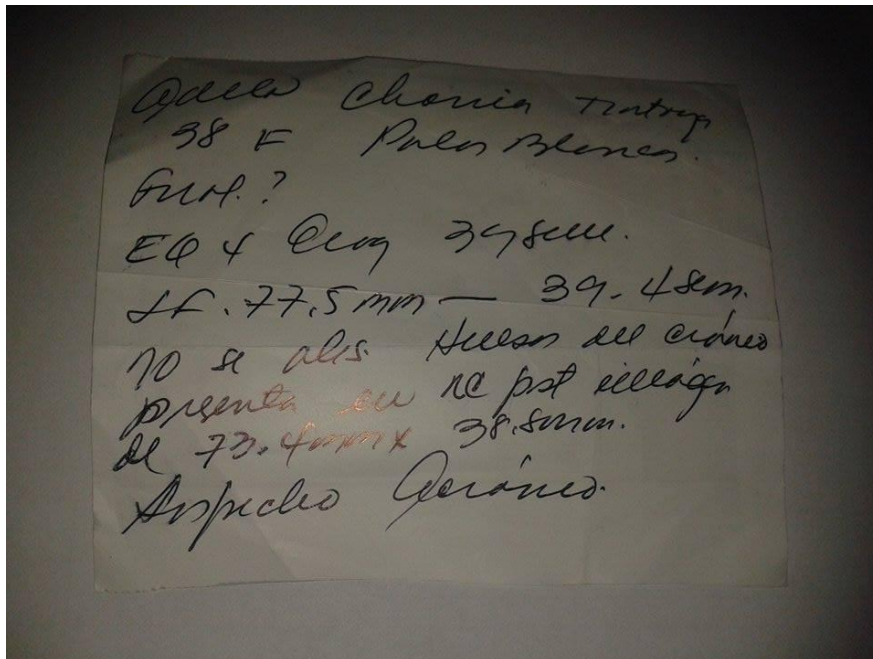


Fig. 1. Informe Ecográfico del día 7 de Mayo del 2014. Hospital de Caranavi.

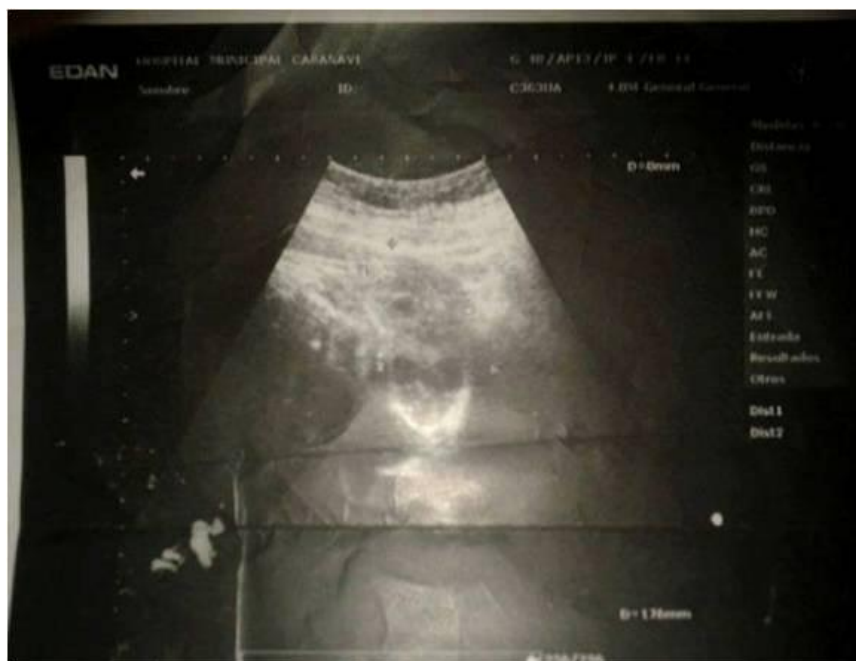

Fig. 2. Ecografía donde se observa la columna vertebral y una masa ecolúcida en la proyección del polo cefálico.

Se realiza cesárea obteniéndose feto único acráneo, sexo masculino, peso de 3000gs, talla 48 cms (Figuras 3 y 4).

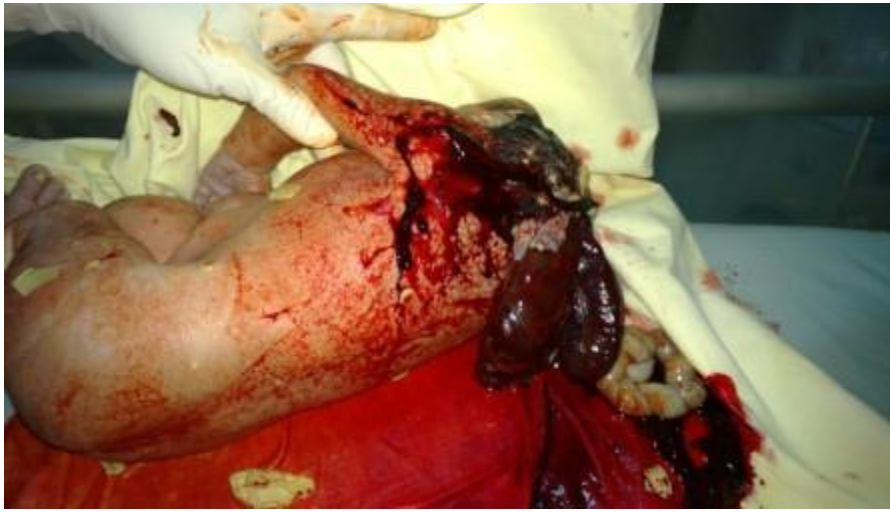

Fig. 3. Se observa feto acráneo con masa disforme en la proyección cefálica posterior.

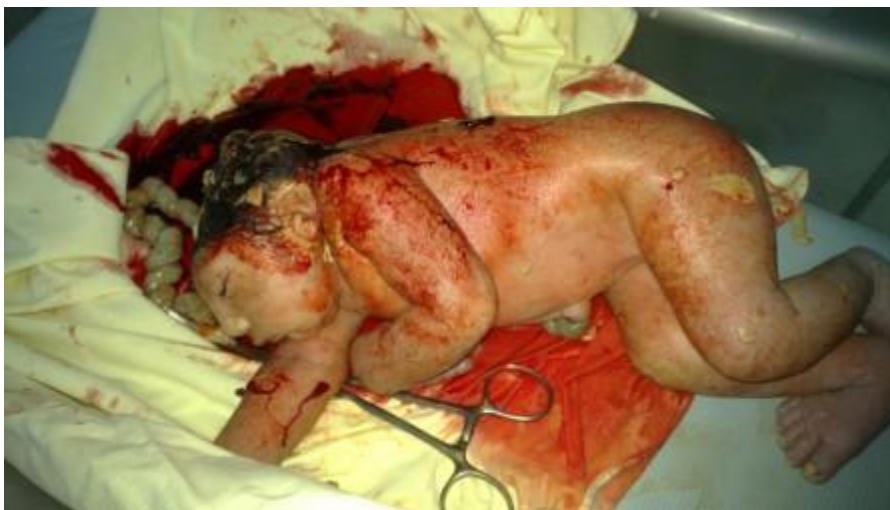

Fig. 4. Feto muerto acráneo con ausencia del hueso frontal y estructuras faciales normales.

DISCUSIÓN

La anencefalia es una de las anomalías del tubo neural más comunes. Se consideran defectos congénitos que afectan el tejido que crece en el cerebro y la médula espinal. También se conoce como Aprosencefalia con cráneo abierto.^{2, 3}

Esta patología congénita afecta la configuración encefálica y de los huesos del cráneo que rodean a la cabeza y la consecuencia de este trastorno es un desarrollo mínimo del encéfalo, el cual a menudo presenta una ausencia parcial o total del cerebro (región del encéfalo responsable del pensamiento, la vista, el oído, el tacto y los movimientos). La parte posterior del cráneo aparece sin cerrar y es posible, además, que falten huesos en las regiones laterales y anteriores de la cabeza.

Aunque los hemisferios cerebrales pueden desarrollarse bajo esta condición, cualquier tejido cerebral expuesto es posteriormente destruido. Esto produce una masa fibrótica y hemorrágica de neuronas y célula glial al igual que una corteza cerebral no funcional. Adicionalmente el tronco del encéfalo y el cerebelo son escatimados, pero a pesar de estas anomalías cerebrales tan severas la base del cráneo al igual que los huesos faciales presenta un desarrollo casi normal. El hueso frontal siempre está ausente y el tejido cerebral es anormal.^{4, 5}

La anencefalia se divide en dos subcategorías: la más suave conocida como meroacrania, la cual describe un defecto pequeño en la cámara craneal cubierta por el área cerebro vasculosa y la más severa conocida como holoacrania donde el cerebro está completamente ausente.^{2, 4,6}

Su frecuencia varía entre 0.5 y 2 por cada 1000 nacimientos. El trastorno afecta a las niñas más a menudo que a los varones en una proporción de 3-4:1. Se observa algo parecido entre grupos étnicos donde hay mayor prevalencia en poblaciones blancas comparado con hispanos y morenos. Se desconocen las causas de la anencefalia. Aunque se cree que la dieta de la madre y la ingestión de vitaminas pueden desempeñar un papel importante, los científicos afirman que existen muchos otros factores relacionados. Investigaciones recientes incluyen dentro de las posibles causas ingestión de drogas anti-epilepsia durante el embarazo, agresión mecánica, contacto con pesticidas, factores ambientales, radiación, deficiencia en factores de transcripción involucrados en el cierre del tubo neural asociada a niveles bajos de ácido fólico y anomalías cromosomales del tipo aneuploidía o trisomía.^{3,4}

Se conoce que durante el embarazo, el encéfalo y la columna vertebral comienzan a desarrollarse en forma de un plato plano de células, que se enrolla para formar un tubo llamado tubo neural. Si la totalidad o parte de este tubo no se cierra, es

decir, existe una abertura, se produce lo que se llama defecto del tubo neural abierto (su sigla en inglés es ONTD). Es posible que esta abertura quede expuesta (en el 80 por ciento de los casos) o que se cubra con hueso o piel (en el 20 por ciento de los casos).^{5, 7}

La anencefalia y la espina bífida son los tipos de ONTD más frecuentes, mientras que los casos de encefalocele (protrusión del encéfalo o de su recubrimiento a través del cráneo) se producen con mucha menor frecuencia. La anencefalia se presenta cuando el tubo neural no se cierra en la base del cráneo, mientras que la espina bífida, en cambio, se produce cuando el tubo neural no se cierra en algún lugar de la columna vertebral.³

En más del 95 por ciento de los casos, los ONTD se producen en parejas sin antecedentes familiares de este tipo de defectos. Estas anomalías tienen su origen en una combinación de genes heredados de ambos padres que se suma a distintos factores ambientales. Debido a esto, se las considera rasgos hereditarios multifactoriales, es decir, "muchos factores", tanto genéticos como ambientales, contribuyen a su incidencia.³

Una vez que nace un niño con un ONTD en una familia, las posibilidades de recurrencia del trastorno se incrementan del 4 al 10 por ciento. Es importante tener en cuenta que, en el segundo caso, el tipo de anomalía congénita del tubo neural puede ser distinto. Por ejemplo, un niño podría nacer con anencefalia, mientras que el segundo podría presentar una espina bífida.³

A continuación se enumeran los síntomas más comunes de la anencefalia.^{5,6} Sin embargo, cada niño puede experimentarlos de una forma diferente. Los síntomas pueden incluir:

- La parte posterior del cráneo aparece sin cerrar.
- Ausencia de huesos en la región lateral y anterior de la cabeza.
- Plegamiento de las orejas.
- Paladar hendido - trastorno que se presenta cuando el techo de la boca del niño no se cierra completamente, sino que deja una abertura que puede extenderse hasta la cavidad nasal.
- Defectos cardíacos congénitos.

- Algunos reflejos básicos, pero sin el cerebro no puede haber conciencia y el bebé no logra sobrevivir.

El diagnóstico de la anencefalia puede realizarse durante el embarazo o mediante el examen físico del recién nacido ^{4, 7,8}

Los exámenes de diagnóstico que se realizan durante el embarazo para detectar a los bebés con anencefalia incluyen los siguientes:

Alfafetoproteína - proteína producida por el feto que se excreta al líquido amniótico. Los niveles anormales de alfafetoproteína pueden indicar la presencia de defectos encefálicos o de la médula espinal, fetos múltiples, error en el cálculo de la fecha de parto o trastornos cromosómicos.

Amniocentesis - examen que se lleva a cabo para determinar la existencia de trastornos cromosómicos y genéticos, además de ciertos defectos congénitos.

Ecografía- técnica de diagnóstico por imágenes que utiliza ondas sonoras de alta frecuencia y una computadora para crear imágenes de los vasos sanguíneos, los tejidos y los órganos.⁷⁻⁹

CONCLUSIONES

No existe cura ni tratamiento para esta entidad, solo la optimización de los servicios de atención prenatal incluyendo el programa de genética de detección precoz de malformaciones fetales, logrará disminuir el nacimiento de estos infantes.

En el caso presentado existe la relación de no ingestión de ácido fólico, edad materna avanzada y factores ambientales de riesgo que incrementan la posibilidad de malformaciones congénitas según la literatura revisada.

RECOMENDACIONES

1. Incrementar la educación sanitaria en la población de Bolivia relacionada con riesgo pre-concepcional para lograr una atención pre-natal óptima.
2. Establecer un programa de atención materno-infantil a nivel nacional que garantice la salud de este grupo poblacional.

REFERENCIAS BIBLIOGRÁFICAS

1. Kinsman SL, Johnston MV. Congenital anomalies of the central nervous system. In: Kliegman RM, Behrman RE, Jenson HB, Stanton BF, eds. Nelson Textbook of Pediatrics. 18th ed. Philadelphia, Pa: Saunders Elsevier; 2007: chap 592.
2. JA Al-Tubaikh, MF Reiser. Congenital diseases and syndromes. [monografía en internet] New York: McGraw-Hill Professional; 2009 [citado 20 de enero del 2015]. Disponible en: <http://link.springer.com/book/10.1007%2F978-3-642-00160-4>
3. Chromosomal abnormalities associated with neural tube defects (II): partial aneuploidy. Taiwan J Obstet Gynecol [Internet] 2007 [citado 4 de enero del 2015]; 46(4): 336-351. Disponible en: <http://www.ncbi.nlm.nih.gov/pubmed/18182339>
4. Kashani A; Hutchins G. Meningeal-cutaneous relationships in anencephaly: evidence for a primary mesenchymal abnormality. Human Pathology [internet] 2001 [citado 8 de enero del 2015]; 32(5): 553-558. Disponible en: <http://www.ncbi.nlm.nih.gov/pubmed/11381375>
5. Kaneko KJ; Kohn MJ; Liu C; DePamphilis M. Transcription factor TEAD2 is involved in neural tube closure. Genesis [internet] 2007 [citado 10 de febrero del 2015]; 45(9): 577-587. Disponible en: <http://www.ncbi.nlm.nih.gov/pubmed/17868131>
6. Merrild U; Schioler V; Christensen F; Wolny E; Edeling C. Anencephaly in trisomy 18 associated with elevated alpha-1-fetoprotein in amniotic fluid. Human Genetics [internet] 1978 [citado 1 de febrero del 2015]; 45(1): 85-88. Disponible en: <http://www.ncbi.nlm.nih.gov/pubmed/83284>
7. Stemp-Morlock G. Pesticides and anencephaly. Environmental Health Perspectives [internet] 2007 [citado 15 de febrero del 2015]; 115(2): 78. Disponible en: <http://connection.ebscohost.com/c/articles/24222596/pesticides-anencephaly>
8. Williams LJ; Rasmussen SA; Flores A; Kirby RS; Edmonds LD. Decline in the prevalence of spina bifida and anencephaly by race/ethnicity: 1995-2002. Pediatrics [internet] 2005 [citado 23 de enero del 2015]; 116(3): 580-6. Disponible en: <http://www.ncbi.nlm.nih.gov/pubmed/16140696>

9. Toirac CA, Salmon A, Musle M, Rosales Fargié Y, Dosouto Infante V. Ecografía de las malformaciones congénitas del sistema nervioso central. MEDISAN [Internet] 2010 [citado 11 de febrero del 2015]; 14(2):169. Disponible en: http://scielo.sld.cu/scielo.php?pid=S1029-30192010000200006&script=sci_arttext

Recibido: 11 de marzo del 2015.

Aprobado: 28 de marzo del 2015.

María Margarita Millán Vega. Hospital General Docente Carlos Manuel de Céspedes. Bayamo. Granma, Cuba. E-mail: mmillanv53@yahoo.es