

---

Multimed 2024; 28: e2915

Artículo Original

## Comportamiento del quiste branquial en pacientes del Hospital General

Docente "Carlos Manuel de Céspedes" Bayamo

Behavior of the gill cyst in patients of the "Carlos Manuel de Céspedes" Bayamo

General Teaching Hospital

Comportamento do cisto branquial em pacientes do Hospital Geral Universitário

"Carlos Manuel de Céspedes" Bayamo

Manuel G. Estrada Sarmiento <sup>1\*</sup>  <https://orcid.org/0000-0002-6170-5309>

Yinet de los Ángeles Aguilar Fonseca <sup>2</sup>  <https://orcid.org/0009-0000-2861-7588>

<sup>1</sup> Universidad de Ciencias Médicas de Granma. Hospital Provincial "Carlos Manuel de Céspedes". Bayamo. Granma, Cuba.

<sup>2</sup> Centro Provincial de Información de Ciencias Médica de Granma. Bayamo. Granma, Cuba

\* Autor para la correspondencia. E-mail: [mesarmiento.grm@infomed.sld.cu](mailto:mesarmiento.grm@infomed.sld.cu)

### RESUMEN

El quiste branquial de origen congénito que aparece en la región lateral del cuello es, con frecuencia, motivo de consulta. Se tuvo como objetivo determinar el comportamiento de los quistes branquiales en el "Hospital Carlos Manuel de Céspedes", del municipio Bayamo en el periodo de 2018 al 2022. Se realizó un estudio descriptivo transversal de los quistes branquiales diagnosticados en pacientes intervenidos quirúrgicamente en el Servicio de Cirugía Maxilofacial. Se estudiaron la edad, el sexo, el color de la piel, el lado del cuello afectado, el resultado



---

histopatológico y los medios auxiliares empleados. El examen histopatológico informó que en los 10 casos la pared quística estaba revestida por epitelio escamoso estratificado, en el 70 % hubo algún grado de tejido linfoide, en el 30 % se halló un líquido amarillento. Se concluyó que en los quistes branquiales estudiados no se encontró predilección por el sexo, la mayoría de los pacientes eran menores de 30 años, de piel blanca y presentaban los quistes localizados en el lado derecho del cuello. En todos los pacientes se empleó el ultrasonido como medios auxiliares de diagnóstico.

**Palabras clave:** Quiste branquial; Quistes embrionarios del cuello.

### SUMMARY

A gill cyst of congenital origin that appears in the lateral region of the neck is often a reason for consultation. The objective was to determine the behavior of gill cysts in the "Carlos Manuel de Céspedes Hospital", in Bayamo in the period from 2018 to 2022. A cross-sectional descriptive study of gill cysts diagnosed in patients undergoing surgery in the Maxillofacial Surgery Service was performed. Age, sex, skin color, affected side of the neck, histopathological result and the auxiliary means used were studied. Histopathological examination reported that in all 10 cases the cystic wall was lined with stratified squamous epithelium, in 70% there was some degree of lymphoid tissue, in 30% a yellowish fluid was found. It was concluded that in the gill cysts studied, no predilection for sex was found, most of the patients were under 30 years of age, with white skin and had cysts located on the right side of the neck. Ultrasound was used as diagnostic aids in all patients.

**Key words:** Gill cyst; Embryonal cysts of the neck.

### RESUMO

Um cisto branquial de origem congênita que aparece na região lateral do pescoço costuma ser motivo de consulta. O objetivo foi determinar o comportamento dos cistos branquiais no "Hospital Carlos Manuel de Céspedes", em Bayamo, no período de 2018 a 2022. Foi realizado



---

um estudo transversal descritivo de cistos branquiais diagnosticados em pacientes submetidos à cirurgia no Serviço de Cirurgia Bucomaxilofacial. Foram estudados idade, sexo, cor da pele, lado acometido do pescoço, resultado histopatológico e os meios auxiliares utilizados. O exame histopatológico relatou que em todos os 10 casos a parede cística estava revestida por epitélio escamoso estratificado, em 70% havia algum grau de tecido linfoide, em 30% foi encontrado líquido amarelado. Concluiu-se que nos cistos branquiais estudados não foi encontrada predileção pelo sexo, a maioria dos pacientes tinha menos de 30 anos de idade, pele branca e cistos localizados no lado direito do pescoço. A ultrassonografia foi utilizada como auxiliar de diagnóstico em todos os pacientes.

**Palavras-chave:** Cisto branquial; Cistos embrionários do pescoço.

Recibido: 20/06/2023

Aprobado: 20/07/2024

## Introducción

El quiste branquial es una malformación congénita blanda, lisa, lobulada, situada en el cuello en su región lateral por delante del músculo esternocleidomastoideo a la altura del hueso hioides, que aparece generalmente en pacientes jóvenes según lo planteado por la mayoría de los autores. <sup>(1-9)</sup>

Los quistes branquiales aparecen por un desarrollo anormal del aparato faríngeo embrionario, por una falla de la completa obliteración de uno de los arcos branquiales. <sup>(2-4)</sup> Suelen ser quistes cerrados, aunque en ocasiones pueden venir acompañados de una fístula.

La mayoría de los quistes branquiales cursan sin sintomatología, es decir, no suelen ser dolorosos ni tienden a interrumpir la movilidad del cuello ni la deglución. La masa es esférica, alargada y móvil en la cara lateral del cuello, justo por debajo de la mandíbula, en cualquier



---

punto a lo largo del músculo esternocleidomastoideo, más comúnmente entre el tercio medio y el tercio inferior del músculo. <sup>(5)</sup>

Su diagnóstico es generalmente fácil, siempre que realicemos un interrogatorio y un examen físico adecuado. Existen algunos medios diagnósticos que ayudarían a confirmarlo, como son: el ultrasonido de partes blandas, la TAC y hasta la Resonancia Magnética Nuclear (RMN). Consideramos que estos estudios ayudan a confirmar el diagnóstico, pero aplicando consecuentemente el método clínico, realizando un interrogatorio adecuado y un examen minucioso del cuello, podemos prescindir de ellos. <sup>(1,6)</sup>

El tratamiento del quiste branquial consiste en la resección quirúrgica y completa del quiste. El manejo quirúrgico requiere la escisión, así como sus conductos y ramificaciones, de existir. No es probable ver recurrencias después de la operación.

El objetivo principal fue determinar el comportamiento de los quistes branquiales dentro del área de atracción en el mencionado hospital en el periodo de 2018 a 2022. También se quiso identificar las características demográficas que singularizaban a los pacientes con quistes branquiales según el sexo, la edad y el color de la piel, y determinar la frecuencia de los quistes branquiales según su localización e identificar los principales medios auxiliares empleados para el diagnóstico, así como las características histopatológicas de esta afección.

Este estudio realiza un análisis epidemiológico, clínico, histológico, dentro de nuestra muestra en el área de atracción del Hospital “Carlos Manuel de Céspedes” en pacientes diagnosticados con quistes branquiales.

## Métodos

Se realizó un estudio retrospectivo de 10 pacientes, diagnosticados clínica e histológicamente con quistes branquiales tratados quirúrgicamente en el Servicio de Cirugía Maxilofacial del Hospital “Carlos Manuel de Céspedes” de Bayamo, provincia Granma, Cuba, desde enero del



---

2018 a diciembre del 2022 con el diagnóstico de quistes branquiales. Lo cual constituyo el universo.

Se recogen los datos del estudio clínico (edad, sexo, raza, presentación clínica), histológico (epitelio escamoso estratificado, tejido linfoide, liquido amarillo), de imagen (localización, tamaño e imagen) y evolución de cada paciente (recidiva o no).

## Resultados

La edad media de los pacientes en el diagnóstico inicial es de 24 años, con un rango de edad de 18 a 34 años y en relación con el sexo, 7 son hombres y 3 mujeres en proporción de 2:3. En cuanto al municipio de origen, 6 son del municipio Bayamo y 4 de los restantes.

Todos los pacientes acudieron a las consultas externas o a las urgencias del Hospital “Carlos Manuel de Céspedes” de Bayamo. El síntoma principal en todos los pacientes fue la tumefacción indolora (100 %). La localización de la lesión presentó un predominio claro por el lado derecho del cuello (60%). Todos estaban localizados por delante del musculo esternocleidomastoideo y a la altura del hueso hioides. (Fig.1).

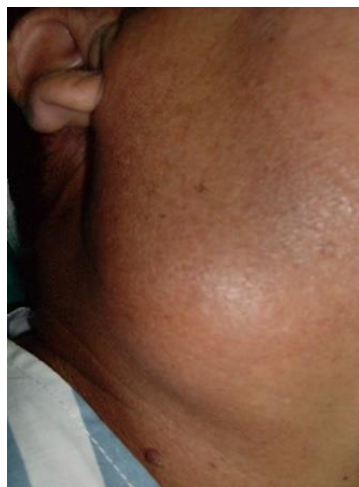
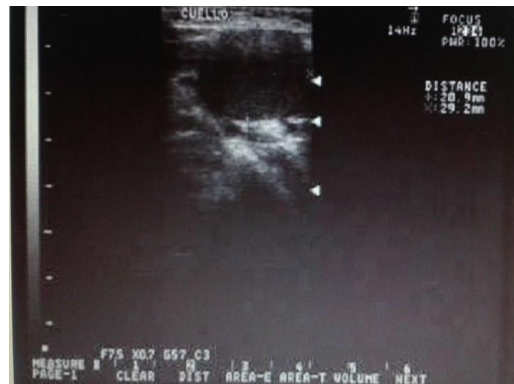
Fig.1. Quiste branquial en el lado derecho del cuello.

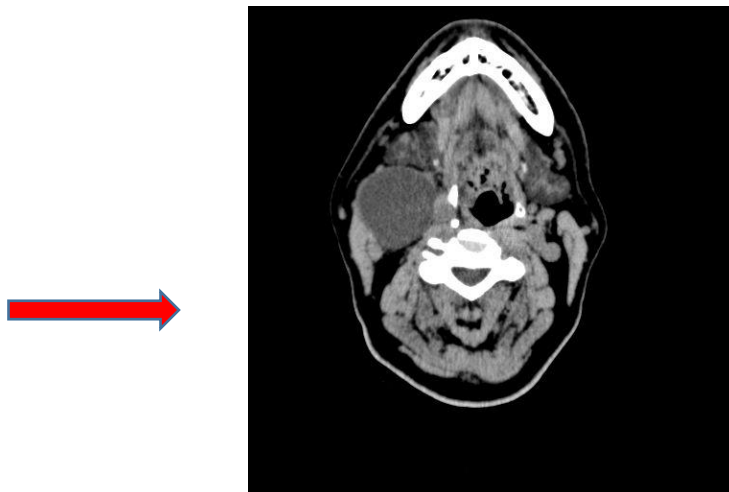
En el 100 % de los pacientes se empleó el ultrasonido como medio de diagnóstico, obteniendo un patrón de presentación ecogénico. En un paciente además del ultrasonido se le realizó la TAC (Fig.2).



**Fig.2.** Imagen ultrasonografía de un quiste branquial.

La imagen Axial muestra un quiste de la hendidura branquial (las puntas de flecha) localizado anterior al esternocleidomastoideo y lateral a la vaina carotidea. (Fig.3)

Donde se observó una zona ecolúcida bien delimitada.



**Fig.3.**TAC.La imagen Axial muestra un quiste de la hendidura branquial.

El tamaño medio de la lesión fue de 3 cm x 2 cm, siendo la mayor de 5 cm x 2 cm y la menor de 1 cm x 1 cm. (Tabla 1).

**Tabla 1.** Resumen de los casos clínicos.

| Paciente | Edad | Sexo | Color de la piel | Municipio   | Clínica     | Medios de diagnóstico | Localización |
|----------|------|------|------------------|-------------|-------------|-----------------------|--------------|
| 1        | 26   | M    | blanco           | Bayamo      | Tumefacción | ultrasonido           | derecho      |
| 2        | 28   | M    | negro            | Buey Arriba | Tumefacción | ultrasonido           | izquierdo    |
| 3        | 34   | M    | blanco           | Bayamo      | Tumefacción | ultrasonido           | derecho      |
| 4        | 23   | F    | negro            | Bayamo      | Tumefacción | ultrasonido           | izquierdo    |
| 5        | 26   | M    | negro            | Jiguaní     | Tumefacción | ultrasonido           | izquierdo    |
| 6        | 19   | M    | blanco           | Bayamo      | Tumefacción | ultrasonido           | derecho      |
| 7        | 22   | F    | blanco           | Rio Cauto   | Tumefacción | ultrasonido           | derecho      |
| 8        | 27   | M    | Blanco           | Guisa       | Tumefacción | ultrasonido           | derecho      |
| 9        | 21   | F    | blanco           | Bayamo      | Tumefacción | ultrasonido           | izquierdo    |
| 10       | 18   | M    | blanco           | Bayamo      | Tumefacción | ultrasonido+TAC       | derecho      |

El examen histopatológico informó que en los 10 casos la pared quística estaba revestida por un epitelio escamoso estratificado, en el 70 % hubo algún grado de tejido linfoide y en el 30 % se halló un líquido amarillento (tabla 2).

**Tabla 2.** Resumen de los casos clínicos.

| Imagen    | Tamaño ( cm) | Histológico                       | Recidiva |
|-----------|--------------|-----------------------------------|----------|
| Ecogénica | 3x3          | Pared quística + Tejido linfoide  | NO       |
| Ecogénica | 4x3          | Pared quística + Tejido linfoide  | NO       |
| Ecogénica | 5x2          | Pared quística + Tejido linfoide  | NO       |
| Ecogénica | 5x2          | Pared quística + Liquido amarillo | NO       |
| Ecogénica | 4x1          | Pared quística + Tejido linfoide  | NO       |
| Ecogénica | 3x2          | Pared quística + Tejido linfoide  | NO       |
| Ecogénica | 2x1          | Pared quística + Liquido amarillo | NO       |
| Ecogénica | 2x2          | Pared quística + Tejido linfoide  | NO       |

---

|           |     |                                   |    |
|-----------|-----|-----------------------------------|----|
| Ecogénica | 2x2 | Pared quística + Líquido amarillo | NO |
| Ecogénica | 1x1 | Pared quística + Tejido linfóide  | NO |

## Discusión

Las masas del cuello pueden presentarse de diferentes formas, variando en su ubicación, tamaño, consistencia y contenido; muchas de ellas las encontramos de forma quística, cuando se trata de estas últimas, estamos obligados a pensar en una diversidad de entidades clínicas que pueden manifestarse de esta manera, entre ellas tenemos: los quistes branquiales. <sup>(1-7)</sup>

Los quistes branquiales son más comúnmente diagnosticados en niños mayores y adultos jóvenes, lo cual coincidió con los resultados de esta investigación. Los quistes branquiales constituyen masas de crecimiento lento, su primera manifestación clínica puede ser un aumento de volumen. Es el segundo quiste más frecuente de los quistes embriológicos del cuello según varios reportes de la literatura. <sup>(6-13)</sup>

No existe predilección por el sexo ni el color de la piel y pueden aparecer indistintamente tanto en el lado derecho como en el izquierdo. <sup>(10-13)</sup>

Se plantea que están situados por delante del esternocleidomastoideo a la altura del hueso hioides, pero ocasionalmente pueden estar cerca de la apófisis mastoidea o muy bajos cerca de la clavícula. <sup>(1-3)</sup> Abdelfattah <sup>(11)</sup> reportó un quiste branquial en la fosa periforme y Beichner <sup>(12)</sup> encontró uno en el tórax.

En el presente estudio todos los pacientes tuvieron su lesión en la posición más frecuente, en ningún paciente los quistes se encontraron en posiciones atípicas o poco comunes. <sup>(11)</sup>

El ultrasonido es el medio auxiliar de diagnóstico inicial de elección en el estudio de las masas cervicales tanto en adultos como en niños, por ser un método inocuo. <sup>(4,8-10)</sup> El quiste branquial se observa como una formación ecolúcida bien delimitada, de paredes finas muy próxima al músculo esternocleidomastoideo y adyacente a los vasos carotídeos como se observó en los pacientes estudiados.

La tomografía muestra la exacta localización anatómica de la lesión y su relación con las estructuras vecinas. Un quiste no complicado es de baja densidad y tiene una pared regular y





---

delgada. Un quiste infectado es de mayor densidad debido al incremento en el contenido de proteínas y posee una pared gruesa. El diagnóstico se puede precisar con el uso de rayos X con contraste. <sup>(10-12)</sup>

La TAC se utiliza con menor frecuencia y no siempre es necesaria. La biopsia por aspiración con aguja fina nos da un diagnóstico preoperatorio más exacto, por eso es de gran utilidad <sup>(13)</sup>, sin embargo, el estudio histopatológico de la pieza quirúrgica es el que ofrece el diagnóstico definitivo.

El autor <sup>(10)</sup> coincidió con lo planteado en la literatura, en que el epitelio que predominó fue el escamoso estratificado y que en su cápsula apareció abundante tejido linfoide, por lo que es llamado también quiste linfoepitelial. En su interior casi siempre presentan un contenido líquido oscuro o amarillento, <sup>(2-3)</sup> todos estos elementos fueron encontrados en el estudio histopatológico de los quistes estudiados.

## Conclusiones

Se concluyó que en los quistes branquiales estudiados no se encontró predilección por el sexo, la mayoría de los pacientes eran menores de 30 años, de piel blanca y presentaban los quistes localizados en el lado derecho del cuello. En todos los pacientes se empleó el ultrasonido como medios auxiliares de diagnóstico. El epitelio escamoso estratificado y el tejido linfoide fueron los hallazgos histopatológicos más relevantes.

## Referencias bibliográficas

1. Meng F, Zhu Z, Ord RA, Zhang T. A unique location of branchial cleft cyst: case report and review of the literature. *Int J Oral Maxillofac Surg.* 2019 Jun;48(6):712- 5.
2. Hande V, Jain S, Singh CV, Parveen S, Murali M. Type III Second Branchial Cleft Cyst: A Rare Presentation. *Cureus.* 2022;14(8):e28568.



3. Stefanicka P, Profant M. Branchial cleft cyst and branchial cleft cyst carcinoma, or cystic lymph node and cystic nodal metastasis? J Laryngol Otol. 2023;137(1):31-36.
4. Han Y, Yang RQ, Hong L, Zhong CP, Zha DJ. Unusual presentation of a first branchial arch fistula with maxillofacial infection: a case report. BMC Surg. 2021 Jul 3;21(1):306.
5. Sumana B, Sahaja K, Kalyani B, Swarupa K, Rao VRK. Branchial Cyst with Branchial Fistula: A Rare Association. Indian J Otolaryngol Head Neck Surg. 2019;71(Suppl 1):633-6.
6. Tazegul G, Bozođlan H, Dođan Ö, Sari R, Altunbař HA, Balci MK. Cystic lateral neck mass: Thyroid carcinoma metastasis to branchial cleft cyst. J Cancer Res Ther. 2018 ;14(6):1437-8.
7. Fagan J. Disección de fístulas, senos y quistes branquiales [Internet]. Ciudad del Cabo: University of Cape Town; [s/a]. Disponible en: <https://vula.uct.ac.za/access/content/group/ba5fb1bd-be95-48e5-81be-586fbaeba29d/Disecci%C3%B3n%20de%20f%C3%ADstulas%2C%20senos%20y%20quistes%20branquiales.pdf>
8. Cavo J, Cancela F, Munyo A, Noria A, Costa G. Correlación cito-histológica en quistes congénitos cervicales. An Facultad Med. 2019; 6(1):28-34.
9. Chaturvedi HT, Chaturvedi C. Branchial Cleft Cyst Associated with Xanthogranulomatous Inflammation - An Unusual Case. Ann Maxillofac Surg. 2022;12(1):79-82.
10. García C, O'Brien S A, Villanueva E, Otero J, Parra R. Anomalías congénitas del aparato branquial: estudio de imágenes. Rev. chil. radiol. 2007 ;13(3):147-53.
11. Abdelfattah HM, Ahmed ME, Ahmed Mel-R, Ahmed MA, Moussa AE. A branchial cyst of the pyriform fossa transoral laser resection: a case report. Eur Arch Otorhinolaryngol. 2016; 273(2): 525 – 8.
12. Beichner TL, Speer B, Carpenter JW, Reavill DR. Surgical Management of an Intrathoracic Branchial Cyst in a Yellow-crested Cockatoo (*Cacatua sulphurea*). J Avian Med Surg. 2019;33(3):289-95.
13. Kalra A, Prucher GM, Hodges S. The role of core needle biopsies in the management of neck lumps. Ann R Coll Surg Engl. 2019;101(3):193-6.



### **Conflicto de intereses**

Los autores no declaran conflictos de intereses.

### **Contribución de autoría**

Recursos, Visualización, Redacción, Metodología: MsC. Manuel Estrada Sarmiento

Curación de datos: Lic. Yinet de los Ángeles Aguilar Fonseca