

Multimed 2016; 20(4)

JULIO-AGOSTO

CASO CLÍNICO

**UNIVERSIDAD DE CIENCIAS MÉDICAS. GRANMA**  
**CENTRO MÉDICO AMBULATORIO DEL**  
**HOSPITAL GENERAL DOCENTE CARLOS MANUEL DE CÉSPEDES**

**Neuritis óptica y Encefalomiелitis diseminada aguda.**

**Presentación de un caso**

**Optic neuritis and acute disseminated encephalomyelitis. A case report**

**Esp. 1er Grado Oftalmol. Alianna Méndez Peláez, Esp. 1er Grado Oftalmol. Yurien Gato Peguero.**

Centro Médico Ambulatorio del Hospital Carlos Manuel de Céspedes. Bayamo. Granma, Cuba.

**RESUMEN**

**Introducción:** la neuritis óptica se presenta generalmente en la edad pediátrica después de un proceso infeccioso. La encefalomiелitis aguda diseminada (EAD) es una de las enfermedades desmielinizantes que afectan el nervio óptico y, su presentación es a los 5-6 años.

**Presentación de caso:** se presenta un caso clínico de una paciente femenina de 5 años de edad que a las 2 semanas después de infección respiratoria alta aguda; comenzó con nistagmo vertical, ataxia, fiebre y cefalea, se planteó una cerebelitis aguda post infecciosa, se trató con aciclovir 5 días, antibiótico endovenoso, manitol y esteroides. Se egresó y a los tres días comenzó con diplopía y vómitos que la llevaron a la deshidratación, se ingresó con aciclovir por 5 días más y antibiótico

endovenoso por 7 días por orina positiva. A los 15 días presentó dolor en el ojo derecho que se exacerbaba con los movimientos oculares, visión borrosa, fondo de ojo: edema del nervio óptico.

**Discusión:** el estudio de los potenciales evocados visuales mostró aumento de la latencia y en el de imagen por resonancia magnética, lesiones hipertensas en tálamo, preentricular derecha, y frontal izquierda. El tratamiento temprano puede evitar secuelas neurológicas.

**Conclusiones:** se arribó al diagnóstico de neuritis óptica desmielinizante por encefalomiелitis aguda diseminada y se recomendó el tratamiento con corticoides endovenosos.

**Descriptores DeCS:** NEURITIS OPTICA/diagnóstico, ENCEFALOMIELITIS AGUDA DISEMINADA/diagnóstico, POTENCIAL EVOCADO VISUAL, IMAGEN POR RESONANCIA MAGNETICA.

## ABSTRACT

**Introduction:** optic neuritis usually occurs in children after an infectious process. Acute disseminated encephalomyelitis (EAD) is a demyelinating disease affecting the optic nerve and it occurs at 5-6 years.

**Clinical case:** a clinical case of a five-years-old female patient is presented, two weeks after acute upper respiratory infection; it began with vertical nystagmus, ataxia, fever and headache, acute postinfectious cerebellitis was suspected, treated with acyclovir, intravenous antibiotic, mannitol and steroids for five days. Three days after discharged she began with diplopia and vomiting that led to dehydration, she was readmitted with acyclovir for 5 more days and intravenous antibiotic for 7 days for positive urine. At 15 days she had pain in the right eye that was exacerbated by eye movements, blurred vision, fundus: optic nerve edema.

**Discussion:** the study of visual evoked potentials showed increased latency and the magnetic resonance imaging, hypertensive thalamic lesions, preentricular right and left front. Early treatment can prevent neurological sequelae.

**Conclusion:** demyelinating optic neuritis was diagnosed with acute disseminated encephalomyelitis. She was treated with intravenous corticosteroids.

**Subject heading:** OPTIC NEURITIS/diagnosis, ACUTE DISSEMINATED ENCEPHALOMYELITIS/diagnosis, VISUAL EVOKED POTENTIAL, MAGNETIC RESONANCE IMAGING.

## INTRODUCCIÓN

El término neuritis óptica (NO) se refiere literalmente a la inflamación del nervio óptico de cualquier etiología. Podemos clasificarlas genéricamente en típicas (enfermedades desmielinizantes) y atípicas producidas por otros procesos. Sin embargo, en la práctica médica se considera NO a toda afección desmielinizante del nervio óptico, ya sea idiopático o asociado a esclerosis múltiple (EM).

La neuritis óptica desmielinizante (NOD) es la neuropatía óptica encontrada con mayor frecuencia en la práctica oftalmológica, después del glaucoma. Según afecten a la porción intraocular o preliminar del disco óptico o, la porción retrobulbar, las diferenciamos en papilitis y neuritis retrobulbar respectivamente. <sup>1-3</sup>

Existe otra clasificación que incluye a la neuropatía óptica bilateral simultánea: la neuritis óptica ocurre en el otro ojo alrededor de las tres semanas y la neuropatía óptica secuencial: ocurre en el otro ojo pero separada por un periodo de más de tres semanas. <sup>1-3</sup>

A nivel mundial es una entidad ampliamente difundida y principalmente estudiada en población adulta; ya que la descripción clínica y evolutiva de esta entidad estudiada en los adultos (el ONNTT- *Optic Neuritis Treatment Trial*) donde se realizó un seguimiento de 448 adultos con neuritis óptica durante 10 años. Sin embargo, la presentación clínica y el cuadro evolutivo en la edad pediátrica difiere comparativamente a los cuadros en la población adulta, son pocos los estudios donde se incluye población en la edad pediátrica debido a la poca cantidad de casos; además, no existen estudios comparativos sobre respuesta al tratamiento en la neuritis óptica en la edad pediátrica a diferencia de la población adulta.<sup>4</sup>

En los adultos tiene una incidencia de 1-5 por 100,000 h/año, se presenta en todo el mundo, se presenta unilateral y el riesgo de desarrollar EM se establece en un 38 % en los siguientes 10 años. <sup>5</sup> En la población pediátrica estas cifras no están bien establecidas, aunque parece ser menor que en la adulta. <sup>6</sup>

Las enfermedades desmielinizantes constituyen un grupo de enfermedades poco difundida en la edad pediátrica. Y la neuritis óptica forma parte del espectro de enfermedades inmunomediadas desmielinizantes que comprometen el sistema nervioso factibles de ser tratadas y que requieren un diagnóstico precoz para evitar la morbilidad visual a corto y largo plazo.

La encefalomiелitis aguda diseminada (EAD) Proceso inflamatorio agudo o subagudo del sistema nervioso central caracterizado histológicamente por múltiples focos de desmielinización. Habitualmente precedida por una infección inespecífica o más raramente vacunación, que involucra predominantemente la sustancia blanca (SB) supra e infratentorial y medular y con menor frecuencia la sustancia gris (SG) cortical y profunda. <sup>7</sup>

En primer lugar, la EDA ocurre típicamente 1 a 14 días después de la vacunación o menos de 1 semana después de la aparición de un exantema agudo. La encefalomiелitis diseminada aguda es más común durante los meses de invierno y se ve por lo general después de una enfermedad respiratoria. Los síntomas de la EAD son de aparición rápida y al principio son de tipo encefalitis, es decir, fiebre, fatiga, cefalea, náusea y vómito, ataxia, en casos graves, convulsiones y coma y ser eventualmente fatal.<sup>8,9</sup>

Su frecuencia en menores de 18 años se estima entre 0,4 y 0,9/100.000/año, por lo que la publicación de grandes series es infrecuente. La mayoría de los casos se agrupan en los meses fríos de año, lo que sugiere una influencia viral.<sup>10</sup>

La patogenia de la EAD no está completamente aclarada, se postula que se debería a una reacción cruzada entre la respuesta inmune celular y humoral contra antígenos virales y bacterianos y antígenos de mielina, lo que lleva a una desmielinización mediada por complejos inmunes.<sup>11</sup>

Se reconoce una base autoinmune desencadenada por un estímulo ambiental sobre individuos genéticamente predispuestos. Se ha postulado que un antígeno común compartido por el agente infeccioso y la mielina desencadena una respuesta autoinmunitaria, en la que participan linfocitos T del tipo CD4+ y CD8+, frente a antígenos de la mielina, como la proteína básica de la mielina (PBM), la proteína proteolipídica y la glicoproteína de la mielina del oligodendrocito. También se implica a los linfocitos B en la respuesta inmunitaria a través de anticuerpos antigangliósidos (GM1). Estos y otros mecanismos conducen a la desmielinización y lesión axonal.

La histología de la EMAD muestra áreas de inflamación y desmielinización perivenosas, con infiltración por monocitos, neutrófilos y macrófagos. En estadio tardío se observan hiperplasia astrocítica y gliosis.<sup>12</sup>

Puede presentarse una fase prodrómica de fiebre, cefalea, malestar general y vómitos; los cuales, a su vez, pueden estar seguidos de diferentes manifestaciones neurológicas, entre estas las más comunes son signos piramidales, hemiparesia, alteración de la conciencia y ataxia cerebelar. También pueden presentarse parálisis de pares craneales, meningismo, convulsiones, afección de médula espinal, pérdida de la visión (neuritis óptica), afasia, síndromes extrapiramidales y hemiparestesia.<sup>13-15</sup>

En el cuadro de neuritis óptica típicamente existe deterioro agudo de la visión en un ojo que avanza en horas a días. La gran mayoría manifiestan dolor leve al movimiento de los ojos que pueden ocurrir antes o al mismo tiempo que la pérdida visual. Está presente la disminución de la visión al color y la sensibilidad al contraste, defecto pupilar aferente relativo y nervio óptico normal o edematoso.<sup>16-19</sup>

Los estudios indicados ante la sospecha de una neuritis óptica son la imagen por resonancia magnética (IRM) y el potencial evocado visual (PEV).<sup>6,20</sup>

La EAD es una enfermedad rara según la literatura, se ha descrito que puede asociarse a neuritis óptica, con muy pocos casos reportados, por la necesidad de su diagnóstico temprano y adecuado tratamiento para evitar secuelas neurológicas es que presentamos un caso clínico.

## **CASO CLÍNICO**

Paciente de sexo femenino, de 5 años de edad, que aproximadamente 2 semanas después de haber presentado una infección respiratoria alta aguda, comenzó con movimientos involuntarios de los ojos hacia arriba (nistagmo vertical), pérdida del equilibrio, dificultad para caminar (ataxia), fiebre y dolor de cabeza. Punción lumbar y hemocultivo negativo. Se diagnosticó cerebelitis aguda post-infecciosa, y se ingresó en sala de terapia del hospital infantil con tratamiento (aciclovir bulbos 250 mg por 5 días, ceftriaxona, manitol y dexametazona endovenoso (EV).

Se indicó IRM y tomografía simple TC de cráneo ambas normales. Por mejoría clínica se valoró el egreso. A los tres días del alta comenzó con visión doble y vómitos que la llevaron a la deshidratación por lo que fue ingresada nuevamente, se indicaron complementarios de sangre y orina, esta última positiva. Se indicó aciclovir por 5 días más para completar 10 días de tratamiento más antibiótico EV (cefepime bulbo. 1 g, amikacina) por 7 días. Pero mantenía aun la fiebre y el dolor de cabeza.

Se indicó RX de cráneo para descartar una sinusitis, con resultados negativos.

A los 4 días de este cuadro comenzó con lesiones en genitales externos, región perianal y comisura labial (micosis por *Cándida albicans*) se indicó tratamiento con nistatina. Después de 15 días aproximadamente se observa una mejoría relativa, pero comienza con dolor en el ojo derecho que se exacerbaba con los movimientos oculares, visión borrosa y que veía más oscuro con ese ojo que

con el ojo izquierdo y acude a nuestra consulta de neuro-oftalmología del Centro Ambulatorio del Hospital Carlos Manuel de Céspedes en Bayamo.

## **HISTORIA FAMILIAR NEGATIVA PARA ENFERMEDADES OCULARES Y NEUROLÓGICAS**

### **Examen físico oftalmológico:**

Agudeza visual sin cristales por cartilla de Snellen (AVMC) ojo derecho (OD): 06, OI: 1.0

Test de Ishihara para color (eje rojo- verde): caída del color en OD1/21, OI 21/21

Campo visual por confrontación: escotoma relativo central en OD

Defecto pupilar aferente relativo positivo en OD

Oculomotilidad completa normal y no dolorosa, movimientos sacádicos y de seguimiento normales.

Biomicroscopía normal en AO

Fondo de ojo: OD disco óptico de bodes no definidos en sector superior e inferior con edema de capa de fibras, ninguna celularidad vítrea, no exudación.

OI: normal. Disco óptico de bordes definidos, tamaño y color normal, macula con brillo foveal.

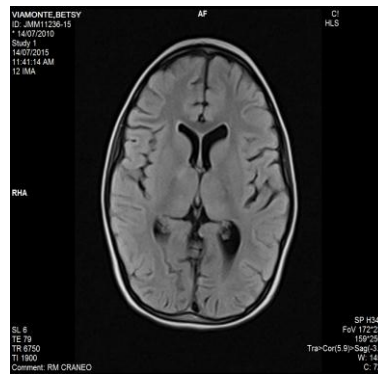
Por el cuadro clínico los hallazgos en el examen físico se planteó una neuritis óptica autoinmune de posible causa desmielinizante.

A los tres días comenzó con disminución de la visión en el ojo izquierdo. OD cuenta dedos a 3m y OI 0.2

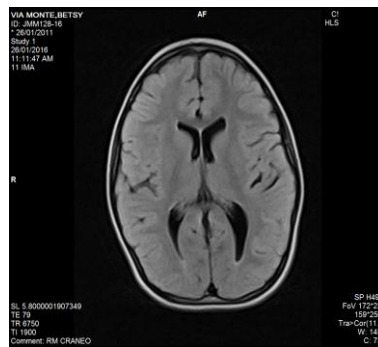PEV compatible con enfermedad desmielinizante. Latencia 128 en OD y 125 en OI. Diagnóstico de neuritis óptica desmielinizante simultanea bilateral.

Se atendió por remisión en el Instituto Nacional de Neurología y Neurocirugía, donde se realizó hemoquímica, heces fecales, coprocultivo con resultados negativos; asimismo se estudió el líquido cefalorraquídeo. Se indicó tratamiento con pulso de metilprednisolona bulbos 500mg EV luego prednisona 1 a 2 mg/kg/día y vitaminas complejo B intramuscular. A los tres días de iniciado el tratamiento se realizó IRM pues la anterior no fue útil para diagnóstico observándose T2 Y flair lesiones hiperintensas en tálamo derecho y peiventricular del mismo lado y subcortical en región Frontal izquierda.

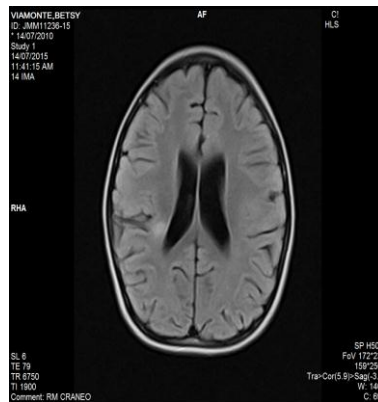
El diagnóstico por IRM mostró encefalomiелitis diseminada aguda. (Fig. 1; Fig. 2; Fig. 3; Fig. 4).



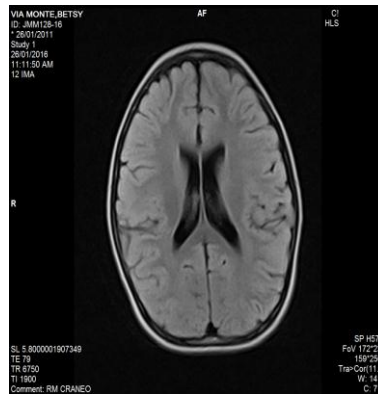
**Fig. 1.** Lesión hiperintensa en tálamo derecho.



**Fig. 2.** Normal 6 meses después de haber recibido tratamiento.



**Fig. 3.** Imagen IRM hiperintensas peiventricular Derecho y subcortical en región Frontal izquierda.



**Fig. 4.** Imagen IRM derecha 6 meses después normal.

Al quinto día de tratamiento la paciente comenzó a mejorar visión, llegando a los 6 meses a 0.8 en OD por secuela (palidez sectorial del disco óptico) y 1.0 en OI con IRM negativa.

## DISCUSIÓN

Es conveniente realizar una buena integración de los datos clínicos en el interrogatorio, en nuestro caso, por ejemplo una infección respiratoria alta aguda dos semanas antes del cuadro neurológico, la edad de la paciente, y los síntomas oftalmológicos son datos importantes, así como la exploración clínica con búsqueda intencionada de las características que permitan apoyar el diagnóstico.

El principal diagnóstico diferencial planteado fue la infección del SNC y, al igual que en todas las series publicadas, fue la primera etiología a descartar a través del estudio del LCR, realizándose tratamiento empírico antibiótico y antiviral hasta haber descartado la misma.<sup>7</sup>

La neuritis óptica es una condición infrecuente en la población pediátrica en la que subyace generalmente una causa vírica. El diagnóstico se realiza de la misma forma que en la población adulta, sin embargo su presentación es típicamente bilateral, con una AV muy reducida y con edema papilar (papilitis). Predominan las papilitis sobre las formas retrobulbares.<sup>18</sup>

En los adultos, el cuadro tiende a ser unilateral, de predominio retrobulbar y tiene una tasa de conversión a EM que varía entre un 13 % y un 85 % según la región estudiada. Hasta un 75 % de los casos cumplirán criterios de EM en los siguientes 15 años y un 20 % de pacientes con EM debutan con NO como síndrome clínico aislado.<sup>5, 7, 21</sup>



La presentación típica de la neuritis óptica se corresponde con una pérdida brusca y unilateral de AV, desde niveles de 0.8 en escala decimal hasta la no percepción de luz (NPL). El 90 % de los pacientes refieren dolor de intensidad variable, bien de localización periocular, asociado a la motilidad ocular extrínseca o como preludio de la neuritis óptica. Otras características clínicas de la neuritis óptica incluyen discromatopsia, función de sensibilidad al contraste reducido, afectación del campo visual, con escotomas que pueden ser centrales, paracentrales o altitudinales, y sobre todo la presencia de un defecto pupilar aferente relativo, más evidente en los cuadros unilaterales.<sup>5, 22</sup>

En un 40 % de los niños es unilateral. La forma de afectación bilateral se define como la caída de la agudeza visual en ambos ojos simultáneamente o dentro de las dos semanas de la afectación del primero.<sup>6</sup> Típicamente, la pérdida de la agudeza visual es grave y en más del 80% de los niños se registra una agudeza visual de 20/200 o menos en el ojo afectado. Existe además un defecto de la respuesta pupilar a la luz (pupila aferente) y defectos en el campo visual (escotoma central).<sup>1, 6</sup>

Al fondo de ojo se observa un edema limpio del disco, pueden definirse los bordes del anillo escleral por retroiluminación debido a que sus exudados son de poco contenido proteico y de elementos fórmicos. Líneas de Paton generalmente presentes. Desaparición de la excavación. Poca o ninguna celularidad vítrea, predomina el edema de fibras. Puede haber exudación.<sup>23</sup>

Los potenciales evocados visuales confirman el diagnóstico, Suppiej et al, mostraron que todos los pacientes que estudiaron con neuritis óptica los potenciales evocados visuales estaban anormales.

20

Los potenciales evocados visuales no sólo revelan el grado de afectación de la transmisión del nervio óptico sino que constituyen una forma no invasiva de controlar la recuperación. El registro muestra una conducción enlentecida e incluso puede ser anormal en aquellos pacientes con afectación visual subclínica.<sup>6</sup>

La tomografía craneal suele ser normal, la resonancia magnética es la mejor prueba para lograr el diagnóstico de EAD, ya que detecta lesiones multifocales de la sustancia blanca especialmente en secuencias T2 y Flair múltiples lesiones hiperintensas supra e infratentoriales, asimétricas. No es infrecuente la afectación de la sustancia gris superficial y profunda, fundamentalmente del tálamo y de los núcleos de la base, pero es poco común la afectación de las regiones periventriculares, a diferencia de la esclerosis múltiple., aunque éstas pueden aparecer más tardíamente, con un desfase clínico imagenológico de 5 a 22 días.<sup>24,25</sup>

Como muestra la literatura el diagnóstico se basa en los antecedentes del paciente, cuadro clínico, en el PEV y la IRM siendo esta última el método más eficaz en detectar las alteraciones de la sustancia blanca.

En cuanto al tratamiento la *Optic Neuritis Treatment Trial* ONTT realizó un ensayo clínico hecho donde los pacientes con neuritis óptica desmielinizante se dividieron en 3 grupos distintos a los que se le sometió a un tratamiento diferente: grupo 1: se trató con Prednisona oral, el grupo 2 con methylprednisolona intravenosa, y el grupo 3 con un placebo.

Los resultados fueron, que a las seis semanas todos los grupos recuperaban visión, independientemente del grupo al que pertenecieran; e incluso el grupo sometido al tratamiento con prednisona oral iban peor, y los tratados con esteroides intravenosos evolucionaban mejor que el resto. Los corticoides orales solos están contraindicados porque no ofrecen beneficios y doblan la tasa de recurrencia de neuritis óptica.<sup>26,27</sup>

Si el tratamiento de esta enfermedad se instaura de manera temprana, mejora el pronóstico del paciente. Este tratamiento se basa en el uso de corticoides sistémicos, con mejores resultados vistos con el uso de metilprednisolona que con el de dexametasona. Aunque no existen estudios aleatorizados en niños se recomienda la metilprednisolona en dosis de 30 mg/kg/día (máx. 1.000 mg/día) de tres a cinco días. En el seguimiento de los pacientes, puede observarse déficits neurológicos residuales, pero la resolución completa clínica y radiológica es la norma habitual (en torno al 90% de casos).<sup>14</sup>

En general, el pronóstico para la recuperación visual con tratamiento es bueno, sin embargo, la mayoría de los pacientes tienen un deterioro de la visión duradero, como sucedió en nuestro caso.

## **CONCLUSIONES**

- ✓ La anamnesis, y examen clínico es de vital importancia. Estudios como los PEV y la IRM nos ayudan a confirmar el diagnóstico.
- ✓ Los corticoides endovenosos continúan siendo la terapia de elección en las neuritis ópticas, un tratamiento temprano puede evitar secuelas neurológicas.

---

**REFERENCIAS BIBLIOGRAFICAS**

1. Hoorbakht H, Bagherkashi F. Optic Neuritis, its Differential Diagnosis and Management. Open Ophthalmol J [Internet]. 2012 [citado 09 Marzo 2016]; 6: 65-72. Disponible en: <https://www.ncbi.nlm.nih.gov/pmc/articles/PMC3414716/>
2. Toosy AT, Mason DF, Miller DH. Optic neuritis. Lancet Neurol [Internet]. 2014 [citado 09 Mar 2016]; 13(1): 83-99. Disponible en: <http://www.thelancet.com/journals/lanneur/article/PIIS1474-4422%2813%2970259-X/fulltext>. DOI: [http://dx.doi.org/10.1016/S1474-4422\(13\)70259-X](http://dx.doi.org/10.1016/S1474-4422(13)70259-X)
3. Triviño A, Solanes F, Salgado C. Neuritis óptica atípica en un adulto joven: un desafío diagnóstico. Rev Chil Neuro-psiquiatr [Internet]. jun 2014 [citado 09 Mar 2016]; 52(2). Disponible en: [http://www.scielo.cl/scielo.php?script=sci\\_arttext&pid=S0717-92272014000200003](http://www.scielo.cl/scielo.php?script=sci_arttext&pid=S0717-92272014000200003)
4. López D, Martín-Anton J. Neuritis óptica en la infancia casuística, revisión de la bibliografía y propuesta de tratamiento. Rev Neurol [Internet]. 2016 [citado 09 Mar 2016]; 63 (3): 103-8. Disponible en: <http://www.neurologia.com/pdf/Web/6303/bq030103.pdf>
5. Gómez-Hurtado Cubillana A, Merino Suárez M, Piñero Llorens D, Laria Ochaíta C, Pérez-Cambrodí RJ. Neuritis óptica en la población pediátrica. Acta Estrabológica [Internet]. 2013 [citado 12 Mar 2016]; XLII (2). Disponible en: [https://rua.ua.es/dspace/bitstream/10045/36995/1/2013\\_Gomez-Hurtado\\_etal\\_ActaEstrabologica.pdf](https://rua.ua.es/dspace/bitstream/10045/36995/1/2013_Gomez-Hurtado_etal_ActaEstrabologica.pdf)
6. Buompadre MC. Neuropatía óptica aguda: diagnósticos diferenciales. Rev Neurol [Internet]. 2013 [citado 12 Mar 2016]; 57 (Supl 1): S139-47. Disponible en: <http://www.neurologia.com/pdf/web/57s01/bks01s139.pdf>
7. Huete Hernán B, Rivero Jiménez N, González Sánchez R, Magallares García L, Martínez Bermejo A. Marcha inestable en paciente con cefalea. Caso clínico MIR. Pediatría integral [Internet]. 2013 [citado 12 Mar 2016]; XVII (01). Disponible en: <http://www.pediatriaintegral.es/numeros-antteriores/publicacion-2013-01/caso-clinico-mir-haz-tu-diagnostico-01-2013/>
8. Waldman AT, Stull LB, Galetta SL, Balcer LJ, Liu GT. Pediatric optic neuritis and risk of multiple sclerosis: meta-analysis of observational studies. J AAPOS. 2011 Oct; 15 (5):441-6.

9. Huerta Muñoz PR. Características clínicas, diagnóstico y pronóstico en neuritis óptica pediátrica. 2003- 2014. [Internet]. [citado 16 Abr 2016]. Disponible en:  
[http://www.repositorioacademico.usmp.edu.pe/bitstream/usmp/1241/1/Mu%C3%B1oz\\_pr.pdf](http://www.repositorioacademico.usmp.edu.pe/bitstream/usmp/1241/1/Mu%C3%B1oz_pr.pdf)
10. Rodríguez AM, Fernández R, Medina C, Martínez AJ. Encefalomiелitis aguda diseminada: análisis epidemiológico, clínico, analítico y evolutivo en 16 pacientes. An Pediatr [Internet]. 2014 [citado 03 Abr 2016]; 80:165-72. Disponible en: <http://www.analesdepediatria.org/es/encefalomiелitis-aguda-diseminada-analisis-epidemiologico/articulo/S1695403311003894/>
11. Domínguez Moreno R, Olán Tritano R, Gutierrez Morales JL, Mena Arceo R, Reyes de la Cruz Argelia. Encefalomiелitis diseminada aguda postinfecciosa y posvacunal: casos clínicos y revision de la literatura. Rev Mex neuroci [Internet]. 2013 [citado 03 Abr 2016]; 14 (2): 69-93. Disponible en: <http://revmexneuroci.com/wp-content/uploads/2013/06/Nm132-07.pdf>
12. Palace J. Acute disseminated encephalomyelitis and its place amongst other acute inflammatory demyelinating CNS disorders. J Neurol Sci. 2011 Jul 15; 306 (1-2):188-91.
13. Rodríguez Madrid A, Fernández Ramos JM, Medina Calvo R, J. Antón Martínez J. Encefalomiелitis aguda diseminada: análisis epidemiológico, clínico, analítico y evolutivo en 16 pacientes. Anales de pediatría. An Pediatr [Internet]. 2014 [citado 24 Mar 2016]; 80 (3):165-72 - Disponible en: <http://www.analesdepediatria.org/es/encefalomiелitis-aguda-diseminada-analisis-epidemiologico/articulo/S1695403311003894/>
14. Santiesteban N, Merayo R, Mustelier R, León Z, Lestayo Z. Encefalomiелitis aguda diseminada: Reporte de un caso con afectación selectiva de tallo cerebral. Rev Ecuat Neurol [Internet]. 2013 [citado 16 Mar 2016]; 22 (1-3). Disponible en: [http://www.medicosecuador.com/revecuatneurol/vol22\\_n1-3\\_2013/18-EncefalomiелitisAgudaDiseminada.pdf](http://www.medicosecuador.com/revecuatneurol/vol22_n1-3_2013/18-EncefalomiелitisAgudaDiseminada.pdf)
15. Olivares F, Salinas M, Soto A, Dabanch J, Fica A. Encefalomiелitis aguda diseminada grave. Comunicación de un caso asociado a infección por virus parainfluenza 3. Rev chil infectol [Internet]. 2015 [citado 10 Mar 2016]; 32(4). Disponible en: [http://www.scielo.cl/scielo.php?script=sci\\_arttext&pid=S0716-10182015000500019](http://www.scielo.cl/scielo.php?script=sci_arttext&pid=S0716-10182015000500019)

16. Pérez-Cambrodí JR, Gómez-Hurtado, A C, Merino-Suárez L, Piñero-Llorens DP, Laria-Ochaita C. Optic neuritis in pediatric population: A review in current tendencies of diagnosis and management. *J Optom* [Internet]. 2014 Jul [citado 10 Mar 2016]; 7(3): 125–30. Disponible en: <http://www.ncbi.nlm.nih.gov/pmc/articles/PMC4087179/>
17. Ayuso T, Aliseda D, Ajuria I, Zandío B, Mayo B, Navarro M. Neuritis óptica inflamatoria. *Anales Sis San Navarra* [Internet]. 2009 [citado 17 Feb 2016]; 32 (2). Disponible en: [http://scielo.isciii.es/scielo.php?script=sci\\_arttext&pid=S1137-66272009000300011](http://scielo.isciii.es/scielo.php?script=sci_arttext&pid=S1137-66272009000300011).
18. Siebert AV, Troncoso M, Loreto Ríos P, Amarales C. Troncoso AI. Neuritis óptica en niños. Experiencia clínica en 13 años *Rev Chil Neuro-Psiquiat* [Internet]. 2009 [citado 16 Mar 2016]; 47 (3): 209-214. Disponible en: [http://www.scielo.cl/scielo.php?pid=S0717-92272009000300005&script=sci\\_arttext](http://www.scielo.cl/scielo.php?pid=S0717-92272009000300005&script=sci_arttext)
19. Licea-Blanco JC, Paypa-Jabre EE, Cantú-Salinas AC, Muñiz-Landeros CE, Villarreal-Velázquez HE. Características clínicas de la neuritis óptica en niños en un hospital de tercer nivel en México. *Medicina Universitaria* [Internet]. 2013 [citado 16 Mar 2016]; 15 (58). Disponible en: <http://www.elsevier.es/es-revista-medicina-universitaria-304-articulo-caracteristicas-clinicas-neuritis-optica-ninos-90194997>
20. Suppiej A, Gaspa G, ET AL. The Role of Visual Evoked Potentials in the Differential Diagnosis of Functional Visual Loss and Optic Neuritis in Children. *J Child Neurology* [Internet]. 2011 [citado 16 Mar 2016]; 26(1): 58-64. Disponible en: <http://jcn.sagepub.com/content/26/1/58.long>
21. Absoud M, Cummins C, Gika A Et al. Childhood optic neuritis clinical features and outcome. *Arch Dis Child*. 2011; 96(9):860-2.
22. Pau D, Al Zubidi N, Yalamanchili S, Plant GT, Lee AG. Optic neuritis. *Eye (Lond)* [Internet]. 2011 [citado 19 Mar 2016]; 25(7): 833-42. Disponible en: <https://www.ncbi.nlm.nih.gov/pmc/articles/PMC3178158/>
23. Mendoza C, Hernández Y, Santiesteban R, González A. Neuritis Óptica. Actualidad en diagnóstico y tratamiento. En: Rio M et al. *Oftalmología. Criterios y tendencias actuales*. La Habana: Editorial Ciencias Médicas; 2009. p.534-21.

24. Wilejto M, Shroff M, Buncic J R, Kennedy J, Goja C, Banwell B. The clinical features, MRI findings, and outcome of optic neuritis in children. *Neurology*. 2006; 67(7): 258-62.

25. Madrid Rodríguez, J.M. Ramos Fernández, R. Calvo Medina, J. Martínez Antón. Encefalomiелitis aguda diseminada: análisis epidemiológico, clínico, analítico y evolutivo en 16 pacientes. *An Pediatr [Internet]*. 2014[citado 12 Feb 2016]; 80(3):165-72. Disponible en: <http://www.analesdepediatria.org/es/encefalomiелitis-aguda-diseminada-analisis-epidemiologico/articulo/S1695403311003894/>

26. Beck RW, Gal RL, Bhatti MT, Brodsky MC, Buckley EG, Chrousos GA, et al. Visual Function More Than 10 Years After Optic Neuritis: Experience of the Optic Neuritis Treatment Trial. *Experience of the Optic Neuritis Treatment Trial*. *Am J Ophthalmol*. 2004; 137(1): 77-83.

27. Optic Neuritis Study Group. Multiple sclerosis risk after optic neuritis: final optic neuritis treatment trial follow-up. *Arch Neurol*. 2008; 65(6):727-32. Disponible en: <https://www.ncbi.nlm.nih.gov/pmc/articles/PMC2440583/>

Recibido: 7 de abril de 2016.

Aprobado: 9 de junio de 2016.

*Alianna Méndez Peláez*. Centro Médico Ambulatorio del Hospital Carlos Manuel de Céspedes. Bayamo. Granma, Cuba. E-mail: [alianna.grm@infomed.sld.cu](mailto:alianna.grm@infomed.sld.cu)