

Multimed 2021; 25(1): e2248

Enero-Febrero

Caso clínico

Paraganglioma. Presentación de caso

Paraganglioma. Case presentation

Paraganglioma. Apresentação do caso

Yurina Iglesias Vega ^{I*}  <https://orcid.org/0000-0003-0981-7570>

Liliam Inés Figueredo González ^{II}  <https://orcid.org/0000-0002-2288-1086>

Isnalvis de la Caridad Guerra Figueredo ^{III}  <https://orcid.org/0000-0002-4683-2801>

^I Universidad de Ciencias Médicas de Granma. Hospital General Universitario Carlos Manuel de Céspedes. Bayamo. Granma, Cuba.

^{II} Policlínico Universitario Jimmy Hirtzel. Bayamo. Granma, Cuba.

* Autor para la correspondencia. Email: yurinaglesiasv@gmail.com

RESUMEN

El Paraganglioma es un tumor poco frecuente de origen neuroectodérmico derivado del sistema nervioso autónomo. Acude a consulta paciente masculino de 52 años de edad, procedencia rural con antecedente de salud. El cual acude a la consulta, refiriendo que hace más menos 6 meses presenta un aumento de volumen en la región lateral izquierda del cuello, que fue aumentando de tamaño progresivamente, sin presentar dolor. Se le realizó biopsia incisional, que confirmó un Angioendotelioma papilar seromatoso; luego de la excerilisis presentó dehiscencia de la herida y aumento de tamaño de la lesión en forma de ulcerada de más menos 10cm, por lo que es remitido al Hospital Oncológico de Santiago de Cuba, centro donde se decide su inscripción para evaluar inicio de tratamiento oncoespecifico. En el examen de la



lámina se diagnostica histopatológicamente un Ganglioma sugiriéndose estudio en centro de referencia nacional. Se aplicó tratamiento quirúrgico. El tratamiento de elección fue la cirugía con su embolización previa. Se recomendó seguimiento a largo plazo del paciente por el alto riesgo recurrente de enfermar.

Palabras clave: Angioendotelioma; Tratamiento oncológico; Aumento de volumen.

ABSTRACT

Paraganglioma is a rare tumor of neuroectodermal origin derived from the autonomic nervous system. A 52-year-old male patient, rural origin with a health history, comes to the office. The patient attended the consultation, reporting that for more than 6 months he had an increase in volume in the left lateral region of the neck, which was progressively increasing in size, without presenting pain. An incision biopsy was performed, which confirmed a seromatous papillary angioendothelioma; After excerilysis, he presented dehiscence of the wound and an increase in the size of the lesion in the form of an ulcerated lesion of more than 10cm, for which he was referred to the Oncological Hospital of Santiago de Cuba, a center where his registration was decided to evaluate the start of cancer-specific treatment. In the examination of the lamina a ganglioma is diagnosed histopathologically, suggesting study in a national reference center. Surgical treatment was applied. The treatment of choice was surgery with its prior embolization. Long-term follow-up of the patient was recommended due to the high recurrent risk of illness.

Keywords: Angioendothelioma; Cancer treatment; Volume increase.

RESUMO

O paraganglioma é um tumor raro de origem neuroectodérmica derivado do sistema nervoso autônomo. Paciente do sexo masculino, 52 anos, origem rural e histórico de saúde, chega ao consultório. O paciente compareceu à consulta, relatando que há mais de 6 meses apresentou aumento de volume na região lateral esquerda do pescoço, que foi aumentando de tamanho progressivamente, sem apresentar dor. Foi realizada



biópsia incisional, que confirmó un angioendotelioma papilar seromatoso; Após a excerilise, apresentou deiscência da ferida e aumento do tamanho da lesão em forma de lesão ulcerada de mais de 10cm, pela qual foi encaminhado ao Hospital Oncológico de Santiago de Cuba, centro onde se decidiu seu cadastro para avaliar o início do tratamento específico do câncer. No exame da lâmina é feito o diagnóstico histopatológico de ganglioma, sugerindo estudo em centro de referência nacional. O tratamento cirúrgico foi aplicado. O tratamento de escolha foi a cirurgia com sua embolização prévia. O acompanhamento em longo prazo do paciente foi recomendado devido ao alto risco recorrente de doença.

Palavras-chave: Angioendotelioma; Tratamento do câncer; Aumento de volume.

Recibido: 13/11/2020

Aprobado: 4/12/2020

Introducción

Paraganglioma es un tumor poco frecuente de origen neuro ectodérmico derivado del sistema nervioso autónomo. Que representa solo el 0,6 % de los tumores de cabeza y cuello. Se encuentra anatómicamente relacionado con la bifurcación carótida de vena yugular, el nervio vago y el medio en cabeza y cuello. ^(1,2)

La incidencia del para Ganglioma (yugular) es de 1 en 1,3 millones de personas. Afecta generalmente adultos entre 20 y 60 años de edad. Predomina en el sexo femenino. Los P Gangliomas son considerados T Benignas y solo el 1 al 2 % son histológicamente malignos, siendo muy raros los casos hereditarios y metastásicos. ⁽²⁾

Los casos hereditarios se presentan en el 10 al 30 % de los para Gangliomas (CCF) con (predominio) trasmisión autosómica dominante ligada al sexo masculino y con tendencia al multicentricidad, a ser bilaterales e invasión local del tumor. ^(3,4)



Tienen riesgo elevado de desarrollar tumores meta crónica o sincrónica. Se dice que el criterio definitivo de malignidad de los PG son las metástasis a ganglios regionales linfáticos u a órganos a distancia. ^(5,6)

Estudio Genético, se pueden encontrar mutaciones en los genes. Heppel-Lindau, MEN II y neurofibromatosis tipo en 10-15 % de los casos. Delicrosis en el cromosoma IG 23,3 como causante en el PG familiar. ^(7,8)

Histológicamente, los PG se caracterizan por presentar un patrón de crecimiento en nichos conocidos como (ZELBALLEN), compuesto por 2 tipos de células. Células principales productoras de catecolaminas y células sustentaculares. ⁽⁹⁾

Inmuno Histoquímica, las células sustentaculares expresan proteínas 100 son positivas de vimentina sinaptofisina, Cronogranina, enclosa de neurona específica. ⁽¹⁰⁾

Diagnosticar y tratar tempranamente los pacientes con Ganglioma, que acuden a nuestra atención ambulatoria. Para logra un mejor pronóstico en los mismos.

Presentación de caso

Presentamos un paciente masculino de 52 años de edad, procedencia rural con antecedente de salud. El cual acude a la consulta, refiriendo que hace más menos 6 meses presentó un aumento de volumen en la región lateral izquierda del cuello, que fue aumentando de tamaño progresivamente, sin presentar dolor. Por tal motivo acude al Hospital Provincial donde se le realizó biopsia incisional, que confirmó un Angioendotelioma papilar seromatoso; el paciente luego de la excerilisis presentó dehiscencia de la herida y aumento de tamaño de la lesión en forma de ulcerada de más menos 10cm, por lo que es remitido al Hospital Oncológico de Santiago de Cuba, centro donde se decide su inscripción para evaluar inicio de tratamiento oncoespecifico. En el examen de la lámina se diagnostica histopatológicamente un Ganglioma, sugiriéndose estudio en centro de referencia nacional. El paciente ingresó en dos ocasiones en el centro para valorar tratamiento oncológico el cual no puede iniciar por cuadro de sepsis tumoral.



Estudios realizados: TAS de cabeza y cuello con resultado de T lateral izquierda de cuello. Adenopatía metastásica que confluye formando paquetes. (Fig. 1 y Fig.2)

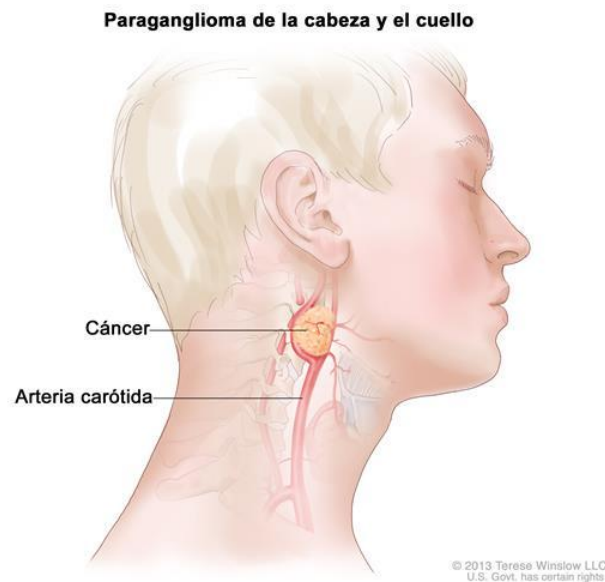


Fig. 1. Imagen del tumor Clínica.

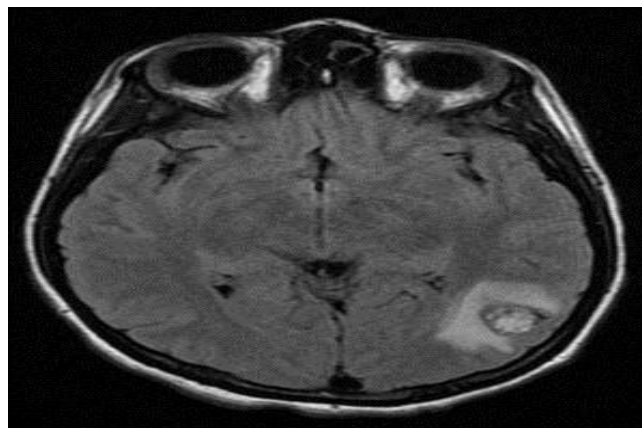


Fig. 2. Imagen del tumor radiológica.

Tratamiento:

- ✓ Tratamiento quirúrgico es el de elección en paraganglioma pequeño, malignos y funcionales con o sin embolización.
- ✓ Embolización preoperatoria intralesional (tendencia actual)



- ✓ La radioterapia ofrece una alta probabilidad de control de dichos tumores con riesgo mínimos para el paciente.
- ✓ RGT externa convencional a una DT 45Gg.
- ✓ La radiocirugía estereotáctica (Gamma-Knife) con muy buenos resultados a DT 10-30 Gg (Medio20Gg).

Discusión

Paraganglioma es un tumor poco frecuente de origen neuro ectodérmico derivado del sistema nervioso autónomo. ⁽¹⁾ Afecta generalmente adultos entre 20 y 60 años de edad. Predomina en el sexo femenino. ^(1,2) Los casos hereditarios se presentan en el 10 al 30 % de los para Gangliomas (CCF) con (predominio) transmisión autosómica dominante ligada al sexo masculino y con tendencia a al multicentricidad, a ser bilaterales e invasión local del tumor. ^(3,4)

Tienen riesgo elevado de desarrollar tumores meta crónica o sincrónica. Se dice que el criterio definitivo de malignidad de los PG son las metástasis a ganglios regionales linfáticos u a órganos a distancia. ^(5,6) Histológicamente, los PG se caracterizan por presentar un patrón de crecimiento en nichos conocidos como (ZELBALLEN), compuesto por 2 tipos de células. Células principales productoras de catecolaminas y células sustentaculares. ^(9,10) Diagnosticar y tratar tempranamente los pacientes con Ganglioma, que acuden a nuestra atención ambulatoria, para lograr un mejor pronóstico en los mismos.

Conclusiones

Los paragangliomas pueden definirse como malignos, si tienen metástasis a ganglios linfáticos regionales o metastásicos a distancia. Tratamiento de elección es la Cirugía



con su embolización previa. Se recomienda seguimiento a largo plazo del paciente por el alto riesgo recurrente de enfermar.

Referencias bibliográficas

1. Brito JP, Asi N, Gionfriddo M, Norman C, Lepin A, Zeballos Palacios C, et al. The incremental benefit of functional imaging in pheochromocytoma/paraganglioma: A systematic review. *Endocrine* 2015; 50(1): 176-86.
2. Breen W, Bancos I, Young WF, Bible KC, Laak NN, Foote RL, et al. External beam radiation therapy for advanced/unresectable malignant paraganglioma and pheochromocytoma. *Adv Radiat Oncol* 2018; 3(1): 25-9.
3. Instituto Nacional del Cáncer. Tratamiento de feocromocitomas y paragangliomas [PDQ®]: versión para el profesional de salud. Cancer.gov [Internet]. 2020 [citado 2/11/2020]. Disponible en: <https://www.cancer.gov/espanol/tipos/feocromocitoma/pro/tratamiento-feocromocitoma-pdq>
4. Clínica de predisposición al cáncer. Síndromes de paraganglioma-feocromocitoma hereditario. ST. Jude Childrens Research Hospital. [Internet]. 2020 [citado 8/12/2020]. Disponible en: https://www.stjude.org/content/dam/en_US/shared/www/patient-support/genetic-summaries/spanish/sindrome-de-paraganglioma-feocromocitoma-hereditario.pdf
5. Young W, Oh K. Paragangliomas: Treatment of locoregional disease. UpToDaTe. [Internet]. 2020 [citado 8/7/2020]. Disponible en: <https://www.uptodate.com/contents/paragangliomas-treatment-of-locoregional-disease>
6. Young W, Elfiky A. Paraganglioma and pheochromocytoma: Management of malignant disease. UpToDaTe. [Internet]. 2020 [citado 8/7/2020]. Disponible en: <https://www.uptodate.com/contents/paraganglioma-and-pheochromocytoma-management-of-malignant-disease>



-
7. Mayo Clinic. Paraganglioma. Mayoclinic.org. [Internet]. 2020 [citado 8/7/2020]. Disponible en: <https://www.mayoclinic.org/es-es/diseases-conditions/paraganglioma/cdc-20352970>
8. Black HR. Secondary hypertension: Pheochromocytoma. En: Hypertension: A Companion to Braunwald's Heart Disease. 2.ª ed. Filadelfia: Elsevier/Saunders; 2013.
9. Lenders JW, Yan Du Q, Eisenhofer G, Jiménez Roqueplo AP, Grebe S, Hassan Murad M, et al. Pheochromocytoma and paraganglioma: An Endocrine Society clinical practice guideline. Journal of Clinical Endocrinology & Metabolism 2014; 99(6): 1915-42.
10. Mayo Clinic. Feocromocitoma. Mayoclinic.org. [Internet]. 2020 [citado 8/7/2020]. Disponible en: <https://www.mayoclinic.org/es-es/diseases-conditions/pheochromocytoma/diagnosis-treatment/drc-20355372>

Conflicto de intereses

Los autores no declaran conflictos de intereses.

Contribución de autoría

Yurina Iglesia Vega, como autor principal originó la idea del tema sobre: Paraganglioma. Realizó el diseño de la investigación y la redacción del estudio.

Liliam Inés Figueredo González, participó en el diseño de la investigación, búsqueda de bibliografía actualizada y contribuyó en la parte estadística de la investigación.

Isnalvi de la Caridad Guerra Figueredo, recogida y procesamiento de la información del artículo.

Yo, Yurina Iglesias Vega, declaro la veracidad del contenido del artículo: Paraganglioma.

