

**MINISTERIO DE SALUD PÚBLICA  
HOSPITAL GENERAL PROVINCIAL DOCENTE  
“CARLOS MANUEL DE CÉSPEDES”  
BAYAMO – GRANMA**

**Membrana neovascular en un adulto joven. A propósito de un caso**

**Neovascular membrana in a young adult. A propos of a case**

*Andrés Fernández Gómez<sup>1</sup>; Esther Trinchet Ayala<sup>2</sup>; Denis Castellano Benítez<sup>3</sup>; Angel Norbert Milanés<sup>4</sup>; Alberto Sánchez Menéndez<sup>5</sup>*

**Resumen**

La degeneración macular asociada a la edad es un deterioro de la porción central de la retina; constituye la causa principal de la pérdida severa e irreversible de la visión en países desarrollados. Una de las formas de esta afección, la neovascular (exudativa), incluye depósitos serosos o hemorrágicos y una escara cicatricial ulterior. La degeneración macular afecta usualmente a personas mayores de 60 años, sólo el 0.05% se observa en edades menores de 50 años, siendo por tanto muy rara en jóvenes. Se realiza la presentación de un paciente joven con esta afección.

***Descriptor DeCS: DEGENERACIÓN MACULAR /fisiopatología; MEMBRANA EPIRETINAL /fisiopatología; ANGIOGRAFÍA DE FLUORESCENCIA; NEOVASCULARIZACIÓN RETINIANA; RETINA***

**Abstract**

The macular degeneration associated to age is a damage of the central part of the retina; constituting the main cause of the severe and irreversible loss of the sight in developed countries. One of this affections, the neovascular exudative include serous and hemorrhagic deposits and on ulterior cicatricial eschar. The macular degeneration usually affects persons over 60 years old, only the 0.05% was observed in ages under 50 years old, being very weird in young persons. It was presented a young patient with this affection.

---

**Descriptores en Ingles: MACULAR DEGENERATION /physiopathology ; EPIRETINAL MEMBRANE /physiopathology ; FLUORESCEIN ANGIOGRAPHY ; RETINAL NEOVASCULARIZATION ; RETINA**

## **Introducción**

La degeneración macular asociada a la edad, término por muchos criticado, es un deterioro de la porción central de la retina; constituye la causa principal de la pérdida severa e irreversible de la visión en países desarrollados. Diversos estudios epidemiológicos basados en la población reportan una tasa de prevalencia de 1.2 a 1.4% de esta afección, consecuentemente, entre 25 y 30 millones de personas en el mundo son ciegos por esta afección. Una de las formas de la degeneración macular, la neovascular (exudativa), incluye depósitos serosos o hemorrágicos y una escara cicatricial ulterior<sup>1, 2,3</sup>. A pesar de los grandes avances en el diagnóstico y fisiopatología de esta afección no existe por el momento un tratamiento efectivo para eliminarla por lo que muchos de los pacientes afectados son incluidos en ensayos clínicos llevados a cabo para evaluar intervenciones nuevas terapéuticas y profilácticas, basadas sobre todo en el uso de terapia fotodinámica y medicamentos que inhiben el crecimiento vascular en la retina<sup>4-6</sup>.

## **Presentación de Caso**

Paciente masculino de 30 años de edad que acude a consulta con pérdida brusca de la agudeza visual central del ojo derecho, visión de escotoma central y metamorfopsia. Agudeza visual de este ojo inicial de 0.1/1.0. Se realiza fondo de ojo inicial donde se observa la presencia de hemorragia retiniana a nivel de la mácula del ojo derecho (Figura 1), ojo izquierdo normal.

Se decide realizar angiografía fluoresceína de la retina cuyo resultado arroja la presencia de una membrana neovascular de la mácula del ojo derecho y hemorragia yuxtafoveal (Figura 2). Se le indica tratamiento con terapia fotodinámica e inyección intraocular de esteroides, el cuál es rechazado por el paciente. En controles evolutivos posteriores se comprueba mejoría de la agudeza visual (0.9/1.0) con persistencia de metamorfopsia.

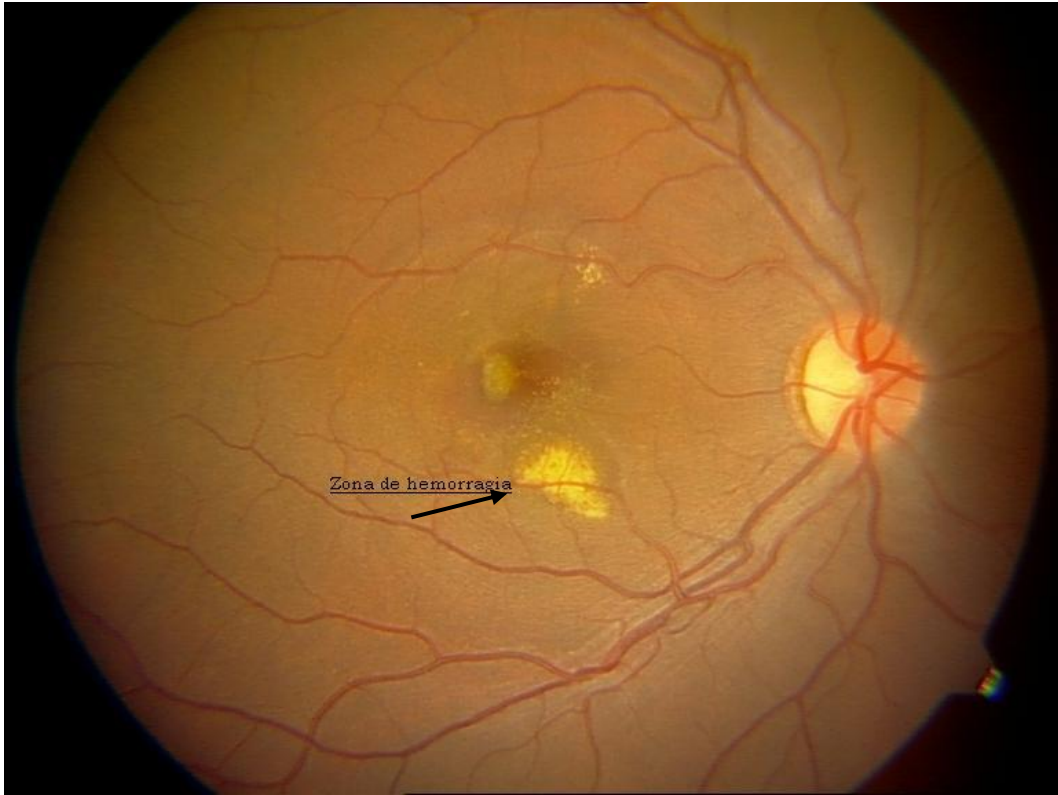


Figura 1. Fondo de ojo anormal. Ojo derecho. Obsérvese la zona de hemorragia retiniana.

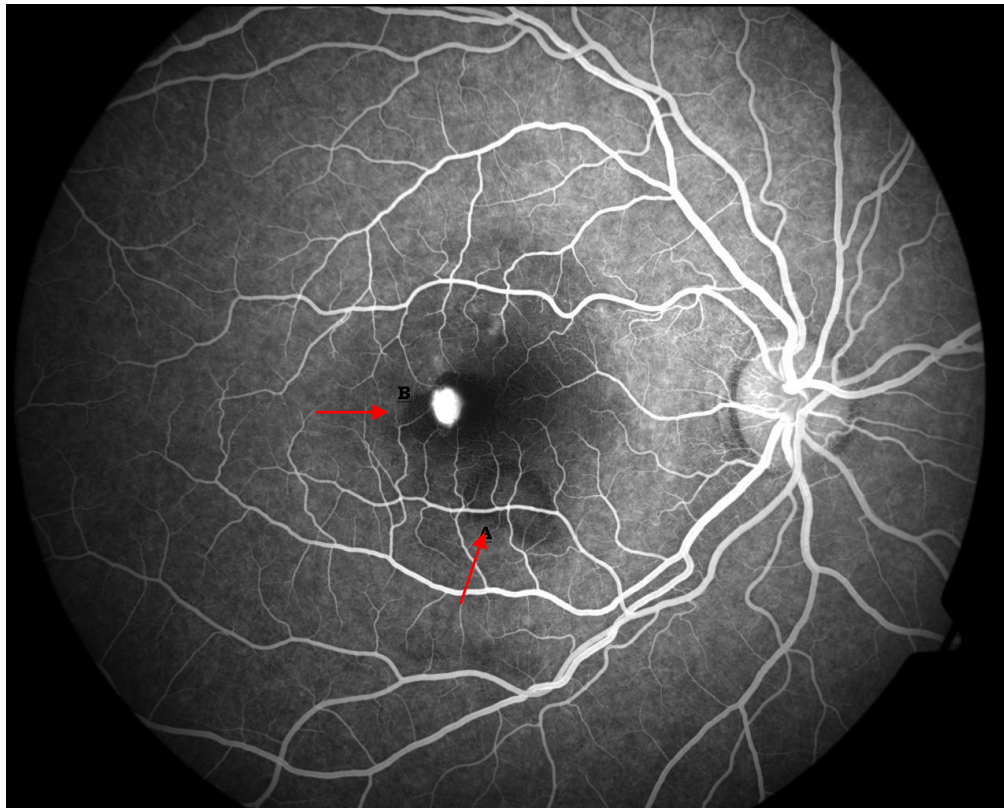


Figura 2. Angiografía fluoresceína anormal. Ojo derecho. Obsérvese la zona de hemorragia retiniana (A) y la membrana neovascular (B) a nivel de la mácula.

## Discusión

La degeneración macular asociada a la edad tiene un carácter epidémico en el mundo desarrollado, una de cada tres personas estará afectada por esta afección a los 75 años. En un 10% de los pacientes con este desajuste existe un crecimiento de nuevos vasos sanguíneos de la membrana de Bruch al espacio subretinal. Esta complicación neovascular puede ser muy perjudicial a la estructura y función de la retina, y a pesar de que ocurre en un grupo tan pequeño de pacientes es la responsable de la ceguera en casi todos los afectados por esta entidad.

La pérdida irreversible de la visión impide a estas la capacidad de lectura, reconocimiento facial y manejar, pero, aún en casos bilaterales les permite caminar por la visión periférica presente. Muchos pacientes lo desarrollan en un solo ojo, con alta posibilidad de que aparezca en el sano. La pérdida de la agudeza visual puede ser hasta 20/400. Sólo el 0.05% se observa en edades menores de 50 años, siendo por tanto muy rara en jóvenes<sup>1,7</sup>.

A pesar de ser infrecuente en menores de 50 años, esta forma neovascular asociada a una tasa elevada de pérdida irreversible de la visión debe ser considerada dentro de los posibles diagnósticos de pacientes jóvenes con pérdida brusca de la agudeza visual. Su detección precoz y tratamiento oportuno significarán una mejor calidad de vida en personas con el potencial intelectual y laboral en su plenitud. Pudiéndose además comprobar en este caso la posibilidad del curso normal de una entidad clínica sin terapéutica, por suerte favorable.

## Bibliografía

1. De Jong P. Age-Related Macular degeneration. N Eng J Med. 2006; 355(14): 1474-85.
2. Hamdi HK, Kenney C. Age-related macular degeneration: a new viewpoint. Front Biosci. 2003; 1(8): 305-14.
3. Verma L, Das T, Binder S, Heriot WJ, Kirchhof B, Venkatesh P, et al. New approaches in the management of choroidal neovascular membrane in age-related macular degeneration. Indian J Ophthalmol. 2000; 48(4): 263-78.
4. Fine SL, Berger JW, Maguire MG, Ho AC. Age-Related Macular degeneration. N Eng J Med. 2000; 7(342): 483-92.
5. Rothen M, Jablon E, Monares G, Fontal MR, Alfaro DV. Anti-macular degeneration agents. Ophthalmol Clin North Am. 2005;18(4): 561-7.
6. Nowak JZ. Age-related macular degeneration (AMD): pathogenesis and therapy. Pharmacol Rep. 2006; 58(3): 353-63.
7. Stone EM. A very effective treatment for neovascular macular degeneration. N Eng J Med. 2006; 355(14): 1493-95.

<sup>1</sup> Especialista de I grado en Cirugía General. Instructor

<sup>1</sup> Especialista de I grado en Oftalmología. Profesor Asistente

<sup>1</sup> Especialista de I grado en Oftalmología. Profesor Asistente

<sup>1</sup> Especialista de I grado en Cirugía General. Instructor.

<sup>1</sup> Especialista de II grado en Cirugía General. Profesor Asistente