

**MINISTERIO DE SALUD PÚBLICA  
HOSPITAL UNIVERSITARIO  
“CARLOS MANUEL DE CÉSPEDES”  
BAYAMO – GRANMA**

**Hidronefrosis Gigante. A propósito de un caso, 2007**

**Gigantic hydronephrosis. A case report, 2007**

*Roberto Javier Tablada Ramírez<sup>1</sup>, Felipe Cervantes Castro<sup>2</sup>, Antonio Suárez Vázquez<sup>3</sup>, Guillermo Martínez Ginarte<sup>4</sup>*

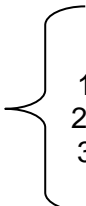
**Introducción**

La hidronefrosis gigante es una entidad rara, y a menudo es causa de error en el diagnóstico. Una de las causas más comunes de hidronefrosis es la estenosis ureteropielica que habitualmente se diagnostica en edades pediátricas. Son pocos los casos que se manifiestan después de la pubertad, y en un porcentaje importante suelen ser bilaterales, especialmente los detectados durante la infancia, en adultos suelen ser unilaterales. Presentamos un caso de una paciente adulta con esta entidad a la cual se le realizó el diagnóstico clínico y tomográfico de dicha enfermedad en el Hospital Carlos Manuel de Céspedes.

**Presentación del caso**

Paciente: B.A.R  
Edad: 42 años  
Sexo: femenino  
Raza: Negra  
Procedencia: Urbana

A.P.P

- 
- 1- Diabetes Mellitas tipo I
  - 2- Litiasis renal
  - 3- Obesidad

---

1er Día del ingreso

Llega al servicio de urgencia en horario de la madrugada presentando un síndrome doloroso lumbo-abdominal, de dos meses de evolución, el dolor se caracterizó por ser a tipo cólico de moderada intensidad irradiado hacia hipogastrio y ambos flancos, de difícil alivio. Fue evaluada por el servicio de urología, quien teniendo en cuenta sus antecedentes características clínicas y resultados de la ecografía abdominal realizada en ese momento, la interpretó como un cólico nefrítico al cual se le pone tratamiento con analgésicos e hidratación dejándola en sala de observación.

2do día:

Llama la atención que al amanecer presentó un estado de coma asociado a elementos clínicos y humorales que hablaban en ese momento de una posible cetoacidosis diabética:

- 1- Contracción de volumen moderada.
- 2- Hiperglucemia.
- 3- Acidosis metabólica.
- 4- Arritmia respiratoria de Kussmaul.

Con este cuadro se evalúa por el clínico de guardia y se traslada al servicio de UCI-E donde es evaluada por el emergenciólogo de guardia, continuándose su tratamiento. Pasadas (3) horas se solicita su ingreso en el servicio de UCI-B.

### **Evolución en el servicio de uci-b**

Desde un inicio y a pesar de la terapéutica aplicada, nos llama la atención la persistencia del dolor lumbo-abdominal asociado a una toma progresiva de su estado general persistencia del cuadro hiperglucémico, aparición de un cuadro febril el cual estuvo acompañado de elementos clínicos de ictericia y radiológicos de infección pulmonar, evolutivamente comienzan a aparecer unas series de trastornos hematológicos, ultrasonográficos y radiológicos, que en las discusiones médicas posteriores trajeron a acotación tres posibles diagnósticos, dos de los cuales implicaban tratamiento quirúrgico.

### **Trastornos hematológicos:**

- 1- Anemia moderada con Hb 80/g/L
- 2- Leucocitosis moderada con desv. Izq.
- 3- Aumento de l valor de la creatinina sérica que llega hasta 180 ummol/L.
- 4- Elevacion de las transaminasas y de las bilirrubinas a predominio de la indirecta con la consiguiente elevación de la fosfatasa alcalina.
- 5- En el coagulograma completo aparece un tiempo de coagulación ligeramente prolongado con un coagulo irretractil.
- 6- Amilasa Sérica 46 u/mmol.

### **Hallazgos ultrasonográfico:**

- 1- Aumento de volumen del riñón izquierdo, con dilatación de cavidades
- 2- imagen ecolucida a nivel del del páncreas que pudiera estar en relación con un quiste pancreático.
- 3- Aumento de la ecogenicidad hepática con aumento de volumen del hígado.

### **Hallazgos radiológicos:**

1- Presencia de una imagen compleja en la base pulmonar izquierda que en ese momento parece estar en relación con un empiema, se punciona y se extrae liquido purulento de escaso volumen, al cual se le indican cultivos.

### **Resultados de los cultivos**

Urocultivo: Enterobacter.  
Hemocultivo: Negativo

### Posibles diagnósticos

- Quiste pancreático abscedado.
- Colecistopancreatitis.
- Síndrome mieloproliferativo.

Tomando en consideración la evolución tórpida que presentó la paciente, la persistencia del cuadro toxo- infeccioso asociado al dolor lumbo-abdominal persistente y la toma progresiva de su cuadro general, se hace una evaluación exhaustiva del caso y se solicita nuevamente estudios ecográfico abdominal, el cual fue realizado por especialista jefe de servicio que informa: Gran dilatación del riñón izquierdo que compromete todos los órganos vecinos incluyendo diafragma y pulmón de ese lado y sugiere estudio topográfico contrastado. De forma oportuna se realiza dicho estudio, el que confirma la presencia de una hidronefrosis gigante que abarca todo el hemiabdomen izquierdo comprometiéndolo todos los órganos que allí se encuentran.

Se solicita la evaluación por el servicio de urología que luego de estabilizada la paciente la lleva al salón de operaciones realizándole una nefrostomía y extrayéndole 1800ml de pus procedente del riñón izquierdo.

Luego de una estadía en nuestro servicio de 20 días la paciente se traslado reportada de cuidado hacia el servicio de urología donde se recupera satisfactoriamente de su enfermedad.

### Bibliografía

1. <http://www.nlm.nih.gov/medlineplus/spanish/ency/article/000506.htm> **HIDRONEFROSIS UNILATERAL. Actualizado: 5/10/2006**
2. [www.upmc.com/HealthManagement/ManagingYourHealth/HealthReference/Diseases/?chunkid=127486](http://www.upmc.com/HealthManagement/ManagingYourHealth/HealthReference/Diseases/?chunkid=127486) - 29k
3. [es.wikipedia.org/wiki/Hidronefrosis](http://es.wikipedia.org/wiki/Hidronefrosis) - 14k -
4. [www.ciruroped.com/pat\\_hidro.htm](http://www.ciruroped.com/pat_hidro.htm) - 20k. CIRUGIA Y UROLOGIA PEDIATRICA
5. [es.mimi.hu/medicina/hidronefrosis.html](http://es.mimi.hu/medicina/hidronefrosis.html) - 16k
6. [www.msd.es/publicaciones/mmerck\\_hogar/seccion\\_11/seccion\\_11\\_128.html](http://www.msd.es/publicaciones/mmerck_hogar/seccion_11/seccion_11_128.html) - 37k - **TRASTORNOS DEL RIÑÓN Y DE VIAS URINARIAS**

<sup>1</sup> Especialista de I grado en Medicina General Integral

<sup>1</sup> Especialista de I grado en Medicina General Integral

<sup>1</sup> Especialista de I grado en Medicina General Integral

<sup>1</sup> Especialista de I grado en Medicina General Integral