
Multimed 2019; 23(6)

Noviembre-Diciembre

Caso Clínico

Hernia de Spiegel: diagnóstico dudoso

Spiegel's hernia: doubtful diagnosis

Hérnia de Spiegel: diagnóstico duvidoso

Esp. I MGI. Fernando Karel Fonseca Sosa. ¹

Esp. I MGI. Yaima Susana Rey Vallés. ¹

¹ Universidad de Ciencias Médicas de Granma. Hospital Clínico Quirúrgico Celia Sánchez Manduley. Manzanillo. Granma, Cuba.

*Autor para la correspondencia. Email: ffonsecasosa@gmail.com

RESUMEN

Introducción: la hernia de Spiegel se define como toda protrusión espontánea de grasa preperitoneal, o de un saco peritoneal con contenido visceral, a través de un defecto(anillo) en la aponeurosis o fascia de Spiegel.

Objetivo: presentar el siguiente caso pues a pesar de ser conocido, su incidencia es muy baja, por lo que existen problemas para su diagnóstico.

Caso clínico: paciente femenina de 72 años de edad con antecedentes de dolor en hemiabdomen inferior izquierdo, intermitente, que aumentó con los esfuerzos. En ocasiones, se palpó un aumento de volumen pequeño en el lado izquierdo del cinturón de Spiegel que protruyó con la maniobra de Valsalva. La ecografía de partes blandas no ayudó al diagnóstico. Durante el transoperatorio se identificó una hernia de Spiegel. Se reparó con sutura monofilamento no absorbible.

Conclusiones: la hernia de Spiegel continúa siendo una afección quirúrgica de difícil diagnóstico clínico.

Palabras clave: Hernia de spiegel; Diagnóstico.

ABSTRACT

Introduction: Spiegel hernia is defined as any spontaneous protrusion of preperitoneal fat, or a peritoneal sac with visceral content, through a defect (ring) in the aponeurosis or Spiegel's fascia.

Objective: Present the following case because despite being known, its incidence is very low, so there are problems for its diagnosis.

Clinical case: A 72-year-old female patient with a history of lower left hemiabdomen pain, which increased with the efforts. Occasionally, a small volume increase was felt on the left side of the Spiegel belt that protruded with the Valsalva maneuver. Soft tissue ultrasound did not help the diagnosis. During the transoperative period, Spiegel's hernia was identified. It was repaired with non-absorbable monofilament suture.

Conclusions: Spiegel's hernia continues to be a surgical condition of difficult clinical diagnosis.

Key words: Spiegel hernia, Diagnosis.

RESUMO

Introdução: A hérnia de Spiegel é definida como qualquer protrusão espontânea de gordura pré-peritoneal ou de um saco peritoneal com conteúdo visceral, através de um defeito (anel) na aponeurose ou fásia de Spiegel.

Objetivo: apresentar o caso a seguir, pois apesar de conhecida, sua incidência é muito baixa, havendo problemas para seu diagnóstico.

Relato de caso: Paciente do sexo feminino, 72 anos, com história de dor no canto inferior esquerdo, hemiabdomen intermitente à esquerda, que aumentou com o esforço. Ocasionalmente, um pequeno aumento de volume era sentido no lado esquerdo do

cinturão de Spiegel que se projetava com a manobra de Valsalva. A ultrassonografia de tecidos moles não ajudou no diagnóstico. Uma hérnia de Spiegel foi identificada durante a operação. Foi reparado com sutura de monofilamento não absorvível.

Conclusões: A hérnia de Spiegel continua sendo uma condição cirúrgica com difícil diagnóstico clínico.

Palavras-chave: Hérnia de spiegel, Diagnóstico.

Recibido: 3/10/2019

Aprobado: 25/10/2019

Introducción

El cirujano afrontará hernias que por su localización y contenido son consideradas inusuales, que dan lugar a cuadros clínicos que requieren un alto grado de sospecha y el uso de estudios de imagen para el diagnóstico prequirúrgico; tal es el caso de la hernia de Spiegel(HS), también conocida como hernia de la línea semilunar o ventrolateral. ⁽¹⁾

Adan van der Spiegel (1576-1625), nacido en Bruselas, fue educado en Padua. Creyó ser el primero en describir la línea semilunar abdominal conocida por su nombre. A la muerte de Spiegel y en 1632 Daniel Rindfleischs, hizo pública las obras de Giulius Cesare Casseri y Spiegel. Según reportes, se conoció que, en 1764, Joseph Thaddaeus Klinklosch (1734-1778), cirujano y anatomista de Praga, había sido el primero en describir una hernia ventral sobre esta línea. En Paris (1877), el casi desconocido cirujano Daniel Mollière fue el primero que la denominó "línea semilunar" y quien consideró que la hernia era "espontánea". Los autores de este estudio coinciden con Moreno Egea en que Casseri y Mollière, fueron víctimas del "olvido histórico" por desconocerse la historia y, además, que a partir de este momento la línea y la hernia se denominen de Spiegel-Casseri. ⁽²⁾

Se denomina hernia de Spiegel a la protrusión espontánea de grasa preperitoneal o saco peritoneal que contenga o no un órgano intraabdominal, a través de un defecto congénito o adquirido en la línea o fascia de Spiegel. También es conocida como hernia ventral lateral espontánea, de la línea semilunar, intersticial, interparietal, encubierta, del tendón conjunto.⁽³⁾

El objetivo de este artículo es presentar una paciente con diagnóstico clínico de hernia de Spiegel izquierda, pues a pesar de ser conocida, su incidencia es muy baja; por lo que existen dificultades para su diagnóstico.

Presentación del caso

Paciente femenina de 72 años de edad, color de la piel blanca, procedencia urbana, jubilada, con antecedentes de asma bronquial sin tratamiento intercrisis y obesidad.

Datos positivos al interrogatorio: dolor en hemiabdomen inferior izquierdo que apareció hace 6 meses, se exacerbó luego de realizar esfuerzo físico moderado, de leve intensidad, intermitente, sin irradiación, que se alivió con analgésicos y reposo físico, sin otro síntoma acompañante.

Datos positivos al examen físico: abdomen: globuloso, cicatriz quirúrgica media infraumbilical, se palpó en ocasiones en la unión de flanco y fosa iliaca izquierda en el cinturón de Spiegel un aumento de volumen de aproximadamente 4 cm, redondeado, bordes regulares, superficie lisa, consistencia blanda que protruyó con la maniobra de Valsalva y se redujo manualmente, no movable, no doloroso a la palpación.

Complementarios diagnósticos: se indicó ecografía de partes blandas, esta última no ayudó al diagnóstico.

Con la sospecha clínica de hernia de Spiegel y ante la duda diagnóstica se decidió intervenir quirúrgicamente de forma electiva.

Transoperatorio: se marcó preoperatoriamente la zona quirúrgica, paciente en decubito supino, anestesia espinal, asepsia y antisepsia con agua, jabón y alcohol yodado, paños de campo estériles, se realizó incisión oblicua de la piel y de la aponeurosis del músculo oblicuo mayor, identificándose una hernia de Spiegel izquierda con un anillo de 2 cm y un lipoma preherniario de Cloquet (fig. 1). Se realizó invaginación de este último y herniorrafia con sutura monofilamento no absorbible. La evolución fue favorable y la paciente fue egresada al siguiente día.

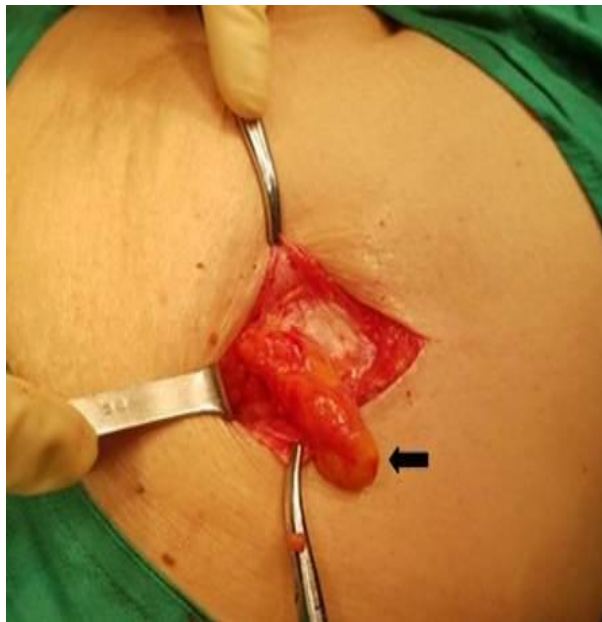


Fig 1. Hernia de Spiegel izquierda. La flecha señala el lipoma preherniario de Cloquet.

Discusión

En la literatura internacional se presenta a la HS como una patología de difícil diagnóstico por múltiples motivos, entre los que destacan; una sintomatología inespecífica y escasa, una difícil palpación en la posición de decúbito, la frecuente coexistencia de obesidad y la rareza del cuadro.⁽⁴⁾

Representa el 0,1-2% de las hernias de la pared abdominal y aunque puede presentarse a cualquier edad, es más frecuente en mujeres entre los 50 y 60 año. ⁽⁵⁾

Sir Astley Cooper, en 1804, dio la primera explicación anatómica con su «teoría vascular», proponiendo un prolapso por la aponeurosis del músculo transverso por apertura de vasos perforantes y nervios. Anson y MacVay pensaban que se provocaba por infiltración grasa pre peritoneal, provocando áreas de debilidad en la pared abdominal. Fue hasta 1944 cuando Zimmerman propuso un «defecto musculo-aponeurótico» arriba de la línea arcuata, resultando en una debilidad entre las capas del músculo transverso y oblicuo interno con interdigitación de tejido graso. Con base en esto, se han considerado varios factores que contribuyen en su etiología, como el aumento de la presión intraabdominal, deterioro de la pared abdominal, alteraciones de colágeno, edad, obesidad, embarazos múltiples, pérdida de peso, enfermedad pulmonar obstructiva crónica (EPOC), trauma.⁽⁶⁾

Existen dos tipos de HS. Las superiores que se localizan por encima de los vasos epigástricos inferiores y las hernias situadas caudalmente a dichos vasos que se designan como HS inferiores.

Clínicamente las HS pueden tener tres formas de presentación:

1. Hernia intersticial pequeña, que mide 1-2 cm. de diámetro, recubierta por la aponeurosis del oblicuo mayor. Apenas se detecta por palpación, siendo el diagnóstico clínico muy difícil.
2. Hernia más grande, con 3 a 20 cm. de diámetro, que rechaza o atraviesa el plano aponeurótico superficial y es aparente bajo la piel.
3. Tumor inflamatorio, con oclusión o peritonitis. Se presenta cuando hay estrangulación o un flemón.⁽⁷⁾

Cínicamente se caracteriza por dolor abdominal tipo difuso que puede ser intenso en la bipedestación y con las maniobras de Valsalva, o bien por crisis. En el examen físico, la palpación de masas varía del 35% hasta un 88% de los casos. ⁽⁸⁾

Por tanto, aunque el diagnóstico debería realizarse de forma clínica mediante la exploración física, la anamnesis y un alto índice de sospecha por parte del cirujano, en muchas ocasiones esto no es posible por dudas diagnósticas; en estos casos es aconsejable la realización de una ecografía o tomografía. Estas técnicas pueden ayudar considerablemente al diagnóstico, especialmente en cuanto a la localización exacta del defecto, el tamaño, las relaciones de vecindad y el contenido del saco herniario.⁽⁹⁾

El único tratamiento indicado es el quirúrgico y consiste en el cumplimiento de los principios terapéuticos correspondientes a cualquier hernia abdominal externa: disección, apertura y exéresis del saco herniario, tratamiento de su contenido y cierre del anillo herniario y su reforzamiento con las estructuras aponeuróticas vecinas. Según Arap, citado por Cruz,⁽¹⁰⁾ la reparación del defecto de la pared se puede realizar mediante la aplicación de técnicas de herniorrafias o hernioplastias convencionales o laparoscópicas. También sugirió antes de la operación marcar su localización con el paciente de pie.⁽¹⁰⁾

Conclusiones

La hernia de Spiegel es una afección quirúrgica rara y continúa siendo un tema controvertido por las dificultades diagnósticas que presenta.

Referencias bibliográficas

1. Rupit Serrano MJ, Jaime Limón AR, Palacio Vélez F. Obstrucción intestinal secundaria a hernia de Spiegel estrangulada con contenido de íleon terminal, apéndice cecal, ciego y colon ascendente. Reporte de un caso. *Cir Gen* 2017; 39(3): 157-63.
2. Armas Pérez BA, Martínez Ferrá G, Agramonte Burón O. Eponimia y apuntes históricos en hernias de la pared abdominal. *Rev Cubana Cir* 2017; 56(4): 1-12.

-
3. Águila Gómez MV. Hernia de Spiegel, ¿Un mito o una realidad?: nuestra primera experiencia, a propósito de un caso. Rev Med La Paz 2017; 23(2): 34-9.
 4. León J, Acevedo A, Dellepiane V. Hernia de Spiegel. Rev. Chilena de Cirugía. 2011; 63(1): 64-68.
 5. Cruz A, Lerma R, Sánchez-Ganforina F, Baez F, Muntané J, Padillo FJ. Hernia de Spiegel encarada: diagnóstico por TAC. Rev Esp Enferm Dig 2012; 104(11): 612-3.
 6. Herrera H, Sanabria R, Llano E, Pedrozo A. Hernia de Spiegel no complicada, abordaje laparoscópico. Cir. Parag. 2017; 41(2): 33-6.
 7. Luján Coley RA, Tamayo Martínez ME. Hernia de Spiegel. Revisión a propósito de ocho casos. [Internet]. 2015 [citado 03/10/2018]. Disponible en: <http://www.revcaxito.sld.cu/index.php/ahcg/article/viewFile/78/74>
 8. Ferreira R, Martínez N, Pederzoli R, Sosa E, Najjar G. Hernia de Spiegel. Nuestra experiencia. Cir. Parag 2016; 40(2): 24-6.
 9. Ruiz de la Hermosa A, Amunategui Prats I, Machado Liendo P, Nevarez Noboa F, Muñoz Calero A. Hernias de Spiegel. Nuestra experiencia y revisión de la literatura. Rev Esp Enferm Dig 2010; 102(10): 583-6.
 10. Cruz Rodríguez J, Cinta Domínguez L, Pérez Cedeño Y. Hernia de Spiegel. A propósito de un caso. Rev. Habanera de Ciencias Médicas 2014; 13(5): 751-6.

Conflicto de intereses

Los autores no declaran conflicto de intereses.

No. ORCID de los autores:

Fernando Karel Fonseca Sosa: <https://orcid.org/0000-0002-2820-7025>

Yaima Susana Rey Vallés: <https://orcid.org/0000-0003-1131-2387>