

Multimed 2021; (25)2: e1356

Marzo-Abril

Caso clínico

Mucocele apendicular simulando apendicitis aguda complicada

Appendicular mucocele simulating complicated acute appendicitis

Mucocele apendicular simulando apendicite aguda complicada

Rafael Alaín Araluce Romero^{1*}  <https://orcid.org/0000-0003-4980-1194>

Fernando Karel Fonseca Sosa¹  <https://orcid.org/0000-0002-2820-7025>

Jonnes Vallejo Licea¹  <https://orcid.org/0000-0003-0744-1688>

Jesús Cuevas Menoya¹  <https://orcid.org/0000-0002-9033-6717>

Leonardo Tamayo Reyes¹  <https://orcid.org/0000-0003-0363-5557>

¹ Universidad de Ciencias Médicas de Granma. Hospital Provincial Clínico-Quirúrgico Docente Celia Sánchez Manduley. Manzanillo. Granma, Cuba.

*Autor para la correspondencia. E-mail: raraluce@infomed.sld.cu

RESUMEN

Introducción: el término «mucocele», una denominación no específica y descriptiva referida a una acumulación mucosa anormal dentro de la luz del apéndice, independientemente de la causa subyacente, es una afección clínica rara que con poca frecuencia se considera en el diagnóstico diferencial de las lesiones localizadas en el cuadrante inferior derecho del abdomen.



Esta obra de Multimed se encuentra bajo una licencia <https://creativecommons.org/licenses/by-nc-sa/4.0/>

Objetivo: presentar un paciente con diagnóstico preoperatorio de apendicitis aguda complicada que fue intervenido quirúrgicamente de urgencia y se le diagnosticó finalmente un mucocele apendicular.

Presentación del caso: paciente masculino de 52 años que fue admitido en la Unidad de Cuidados Intensivos y Emergentes por presentar dolor en la región lumbar derecha que se irradió a fosa iliaca derecha. Se acompañó de náuseas, vómitos abundantes, fiebre de 38,5-39⁰ C, sed, oliguria, astenia y anorexia.

Discusión: a la exploración física presentó mucosas pálidas y ligeramente secas, pulso débil y taquicárdico, hipotensión arterial, abdomen ligeramente distendido, doloroso a la palpación profunda en fosa ilíaca derecha. Los estudios imagenológicos sugirieron una colección apendicular. Con la sospecha clínica de apendicitis aguda complicada y ante la duda diagnóstica se decidió realizar laparotomía exploradora de urgencia. Durante el transoperatorio se identificó un mucocele apendicular. La histología confirmó un mucocele apendicular sin evidencia de origen neoplásico. El paciente evolucionó satisfactoriamente y se le dio de alta al cuarto día posoperatorio.

Conclusiones: el mucocele apendicular es una afección clínica-quirúrgica que, a pesar de ser conocida, su incidencia es muy baja; siendo el diagnóstico preoperatorio difícil por la variedad en su presentación clínica.

Palabras clave: Mucocele apendicular; Apendicitis aguda; Abdomen agudo.

ABSTRACT

Introduction: the term «mucocele», a nonspecific and descriptive name referring to an abnormal mucous accumulation within the lumen of the appendix, regardless of the underlying cause, is a rare clinical condition that is infrequently considered in the differential diagnosis of the lesions located in the lower right quadrant of the abdomen.

Objective: to present a patient with a preoperative diagnosis of complicated acute appendicitis who underwent emergency surgery and was finally diagnosed with an appendicular mucocele.



Clinical case: 52-year-old male patient who was admitted to the Emergency and Intensive Care Unit for presenting pain in the right lumbar region that radiated to the right iliac fossa. He was accompanied by nausea, profuse vomiting, fever of 38.5-39.0 C, thirst, oliguria, asthenia, and anorexia.

Discussion: on physical examination, she presented pale and slightly dry mucous membranes, weak and tachycardic pulse, arterial hypotension, slightly distended abdomen, painful on deep palpation in the right iliac fossa. Imaging studies suggested an appendicular collection. With the clinical suspicion of complicated acute appendicitis and the diagnostic doubt, it was decided to perform emergency exploratory laparotomy. During the intraoperative period, an appendicular mucocele was identified. Histology confirmed an appendicular mucocele with no evidence of neoplastic origin. The patient evolved satisfactorily and was discharged on the fourth postoperative day.

Conclusions: the appendicular mucocele is a clinical-surgical condition that, despite being known, its incidence is very low; being the preoperative diagnosis difficult due to the variety in its clinical presentation.

Key words: Appendicular mucocele; Acute appendicitis; Acute abdomen.

RESUMO

Introdução: o termo "mucocele", nome inespecífico e descritivo que se refere a um acúmulo anormal de muco dentro da luz do apêndice, independente da causa subjacente, é uma condição clínica rara, raramente considerada no diagnóstico diferencial das lesões localizado no quadrante inferior direito do abdômen.

Objetivo: apresentar um paciente com diagnóstico pré-operatório de apendicite aguda complicada, submetido a cirurgia de urgência e com diagnóstico de mucocele apendicular.

Caso clínico: Paciente do sexo masculino, 52 anos, que deu entrada no Pronto Socorro e na Unidade de Terapia Intensiva por apresentar dor em região lombar direita com irradiação para fossa ilíaca



dereita. Foi acompañada de náuseas, vômitos profusos, febre 38,5-39,0 C, sede, oligúria, astenia e anorexia.

Discussão: ao exame físico apresentava mucosas pálidas e levemente ressecadas, pulso fraco e taquicárdico, hipotensão arterial, abdome levemente distendido, doloroso à palpação profunda em fossa ílica direita. Estudos de imagem sugeriram uma coleção apendicular. Com a suspeita clínica de apendicite aguda complicada e a dúvida diagnóstica, optou-se pela realização de laparotomia exploradora de emergência. No intraoperatório, foi identificada mucocele apendicular. A histologia confirmou uma mucocele apendicular sem evidência de origem neoplásica. A paciente evoluiu satisfatoriamente e recebeu alta hospitalar no quarto dia de pós-operatório.

Conclusões: a mucocele apendicular é uma condição clínico-cirúrgica que, apesar de conhecida, é muito baixa; sendo o diagnóstico pré-operatório difícil pela variedade de sua apresentação clínica.

Palavras-chave: Mucocele apendicular; Apendicite aguda; Abdome agudo.

Recibido: 11/1/2021

Aprobado: 22/1/2021

Introducción

La apendicectomía es una de las intervenciones quirúrgicas más comunes efectuadas en cirugía de urgencia. El estudio histopatológico de rutina puede encontrar anomalías patológicas, no sospechadas en alrededor de un 5% de los casos, siendo los tumores apendiculares parte importante de estos hallazgos.⁽¹⁾

El mucocele del apéndice fue descrito por primera vez en 1866 por Rokitansky, quien lo llamó Hydrops processus vermiformes. El término «mucocele», una denominación no específica y



descriptiva referida a una acumulación mucosa anormal dentro de la luz del apéndice, independientemente de la causa subyacente, es una afección clínica rara que con poca frecuencia se considera en el diagnóstico diferencial de las lesiones localizadas en el cuadrante inferior derecho del abdomen. ⁽²⁾

Se trata de una entidad clínica que puede ser ocasionada por cuatro procesos patológicos subyacentes diferentes:

- ✓ Mucocele simple, quiste de retención o ectasia apendicular: la obstrucción es causada por un fecalito o retracción cicatrizal. Existen cambios degenerativos epiteliales, sin hiperplasia o neoplasia de la mucosa.
- ✓ Mucocele hiperplásico: la obstrucción la causa la hiperplasia mucosa focal o difusa, sin atipias celulares.
- ✓ Cistoadenoma mucinoso: el epitelio es displásico, de bajo grado, con cierto grado de atipia celular.
- ✓ Cistoadenocarcinoma mucinoso: con displasia celular de alto grado y, a menudo, invasión estromal más allá de la muscularis mucosae. ⁽³⁾

El objetivo de este estudio es presentar un paciente con diagnóstico preoperatorio de apendicitis aguda complicada que fue intervenido quirúrgicamente de urgencia y se le diagnosticó finalmente un mucocele apendicular.

Presentación de caso



Paciente masculino de 52 años de edad, color de la piel blanca, procedencia rural, con antecedentes de artritis reumatoide y tratamiento prolongado con corticosteroides. Fue admitido en la Unidad de Cuidados Intensivos y Emergentes por presentar hace 24 horas dolor en la región lumbar derecha de leve intensidad, se irradió a fosa iliaca derecha y no alivió con analgésicos. Se acompañó de náuseas, vómitos abundantes, fiebre de 38,5-39⁰ C, sed, oliguria, astenia y anorexia.

A la exploración física presentó facies de "luna llena", mucosas pálidas y ligeramente secas, pulso débil y taquicárdico, hipotensión arterial, abdomen ligeramente distendido, doloroso a la palpación profunda en fosa ilíaca derecha, panículo adiposo aumentado y edema en ambos miembros inferiores. En sus manos se constató las deformidades típicas de la artritis reumatoide.

Se planteó un shock séptico sin definir el foco séptico causal. Se tomaron las primeras medidas de apoyo vital a órganos como el aporte de volumen, uso de vasopresores, tratamiento con antimicrobianos de amplio espectro, monitorización y medición de la presión venosa central. Se indicaron complementarios de urgencia y valoración por Cirugía General.

En la analítica destacó una leucocitosis de 11.1 x10⁹/l y en la gasometría se interpretó una alcalosis respiratoria parcialmente compensada, siendo el resto de los exámenes normales.

En las técnicas de imagenología, la ecografía abdominal mostró una imagen compleja a predominio ecolúcida en la fosa ilíaca derecha, alargada, bien delimitada que mide 108 por 33 mm. No líquido libre en cavidad. (Figura 1)

La tomografía axial computarizada simple de abdomen confirmó la colección líquida en fosa ilíaca derecha, que se encuentra en contacto con la región inferior del ciego, sugiriendo una colección apendicular.

Con la sospecha clínica de apendicitis aguda complicada y ante la duda diagnóstica se decidió realizar laparotomía exploradora de urgencia.



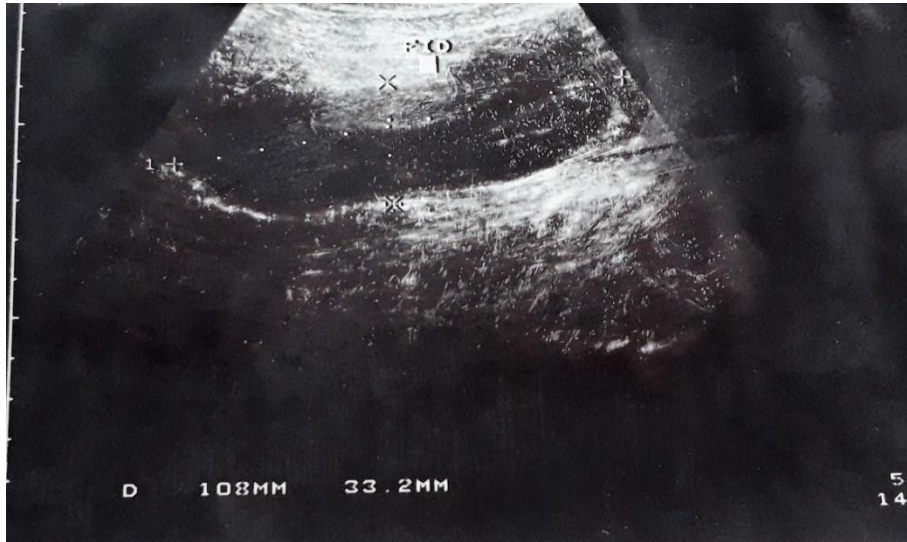


Fig.1. Ecografía abdominal mostrando una imagen compleja a predominio ecolúcida en la fosa ilíaca derecha.

Se realizó incisión paramedia derecha infraumbilical hasta cavidad abdominal identificándose un mucocele apendicular, por lo que se realizó apendicectomía sin dificultad. Se exploraron restos de órganos intraabdominales sin alteraciones. (Figura 2)

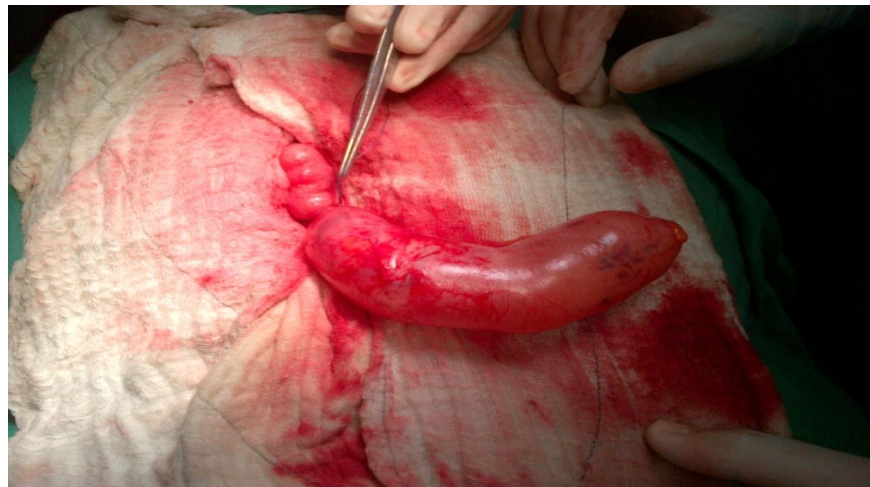


Fig. 2. Transoperatorio que muestra el mucocele apendicular.

La histología confirmó un mucocele apendicular con reacción inflamatoria, sin evidencia de origen neoplásico. El paciente evolucionó satisfactoriamente y se le dio de alta al cuarto día posoperatorio.

Discusión

La incidencia del mucocele apendicular se ha cifrado en numerosos trabajos entre el 0.2-0.3% de todas las apendicectomías, y representan aproximadamente el 8% de todos los tumores apendiculares. Existe bastante discrepancia respecto a la distribución por sexos; clásicamente se ha descrito una mayor prevalencia en mujeres (relación 4/1 respecto al sexo masculino), aunque existen trabajos que muestran incidencia similar y otros que dicen que es más frecuente en varones. La edad promedio de presentación viene a ser de 55 años, y aunque puede diagnosticarse en cualquier edad de la vida, más del 75% de los casos se sitúan en la quinta y sexta décadas de la vida. ⁽⁴⁾

La sintomatología puede ser inespecífica e incluso pueden permanecer asintomáticos entre el 25 al 50 % de los pacientes. La mayoría son diagnosticados de forma incidental mediante pruebas de imagen o en el curso de intervenciones quirúrgicas. Se puede manifestar como una masa palpable hasta en el 50 % de los casos. La manifestación más común es el dolor en fosa ilíaca derecha (agudo o crónico), que puede simular un cuadro clínico de apendicitis aguda. ⁽⁵⁾

El diagnóstico preoperatorio del mucocele es difícil por la baja incidencia de este tumor, la presencia de síntomas inespecíficos, la baja sensibilidad de los parámetros bioquímicos y, a pesar de las técnicas de imagen, más de un 60 % de los casos solo son diagnosticados tras la cirugía. ^(5,6)

Los exámenes complementarios ayudan en el diagnóstico y la planificación del tratamiento. El ultrasonido abdominal puede diferenciar la apendicitis aguda del mucocele. Muestra una lesión quística encapsulada, unida al ciego, con contenido líquido de ecogenicidad variable, de acuerdo con



la densidad del moco. La tomografía computarizada es el estudio imagenológico ideal, inclusive para identificar complicaciones asociadas. ⁽⁷⁾

El diagnóstico diferencial incluye el de otras tumoraciones del apéndice ileocecal, como tumores carcinoides y adenocarcinomas, así como de procesos inflamatorios tales como apendicitis o plastrón apendicular. ⁽⁸⁾

Se puede complicar con una obstrucción intestinal, invaginación intestinal, hemorragia digestiva, formación de fístulas, vólvulos y pseudomixoma peritoneal. Esa última complicación es la más grave y explica la importancia del diagnóstico preoperatorio y de la distinción entre mucocele y apendicitis a la hora de decidir el tipo de intervención (abierta o laparoscópica). ⁽⁹⁾

El tratamiento siempre es quirúrgico. Aunque generalmente la apendicectomía es el procedimiento de elección cuando está tomado el ciego y colon ascendente, puede practicarse la hemicolectomía derecha. El abordaje laparoscópico debe ser realizado cuidadosamente, para evitar la ruptura y la consiguiente diseminación (pseudomixoma peritoneal) por lo cual no se recomienda de rutina. ⁽¹⁰⁾

Conclusiones

El mucocele apendicular es una afección clínica-quirúrgica que, a pesar de ser conocida, su incidencia es muy baja; siendo el diagnóstico preoperatorio difícil por la variedad en su presentación clínica.

Referencias bibliográficas

1. Rappoport J, Steiner M, Moyano L, Amat J, Bezama J, Garrido R, et al. Mucocele apendicular. Rev. Chilena de Cirugía 2002; 54(4): 339-344.
2. Bravo Jaramillo EL, López Lucero WN, Chacha Vivar MJ, Machado Zamora JP. Caso Clínico: Mucocele Apendicular. Rev Med HJCA 2017; 9(1): 85-88.



3. Godínez Vidal AR, Gracida Mancilla NI, Aguirre Rojano VI, Reyes Gómez VA, Martínez Martínez AR, Pérez Escobedo SU, et al. Mucocele apendicular. Rev Hosp Jua Mex 2018; 85(4): 234-237.
4. Santiesteban Pupo WE, Borges Sandrino RS, Ramón Musibay E. Mucocele apendicular. Rev Cub Med Mil 2020; 49(2): 327-334.
5. Soler R, Mederos ON. Cirugía. Afecciones quirúrgicas del tubo digestivo y de la región sacrococcígea. En: Soler R, Mederos ON. Tumores del apéndice cecal. La Habana: Ecimed; 2018. p. 391.
6. Anania G, Giaccari S, Solfrini G, Scagliarini L, Vedana L, Resta G. Appendicular mucocele: two case reports and literature review. G Chir 2015; 36(6): 276-279.
7. Ramos Nogueira F, de Sousa Arruda FW, Rocha Bezerra CC, de Andrade Neto BR, Pimentel Santos Lopes MI, de Macedo Sousa E, et al. Giant appendiceal mucinous cystadenoma treated by laparoscopy: a case report and review of the literature. J Coloproctol 2017; 37(2): 152-156.
8. Laborí Columbié Y, Noa Lores I, Rodríguez Gil E. Mucocele apendicular. Informe de un caso. Rev Inf Cient 2017; 96(4): 733-740.
9. Lemercier P, Paz S, Parra ML, Caba M, Rayón JC, Castaño DM. Mucocele apendicular. Med Gen y Fam 2013; 2(4): 139-141.
10. Ángeles PD, Vega X, Palacios J. Tumor mucoso apendicular. Rev Colomb Cir 2016; 31(1): 57-60.

Conflictos de intereses

Los autores no declaran conflicto de intereses.

Contribución de autoría

Todos los autores participaron en el diseño, adquisición e interpretación de los datos, redacción, revisión crítica y aprobación final del manuscrito.

